Aus der Medizinischen Universitäts-Klinik, Bonn
Direktor: Prof. Dr. P. Martini.

Über den Leukocytenbefund im Magensaft bei chronischer Gastritis.

Inaugural-Dissertation

zur

Erlangung der Doktorwürde

der

Hohen Medizinischen Fakultät

der

Rheinischen Friedrich Wilhelms-Universität

zu Bonn.

Vorgelegt am 15. November 1937

von

Walter Hauth

aus Bernkastel-Cues a. d. Mosel.

Bonn 1938

Anton Brand, Bonn.

Gedruckt
mit Genehmigung der medizinischen Fakultät
der Universität Bonn.

Referent: Prof. Dr. Martini
Korreferent: Prof. Dr. Freiherr von Redwitz

R. UNIV.
BIBLIOTHEEK
LEIDEN

Meinem lieben Vater
und dem Andenken meiner unvergeßlichen Mutter!

Digitized by the Internet Archive
in 2026

https://archive.org/details/IA41546422_0086

Die Diagnoſtik der chroniſchen Gaſtritis hat in den letzten Jahren große Fortſchritte gemacht und doch iſt ſie mitunter trotz der zahlreichen Unterſuchungsmethoden noch eine ſchwierige Angelegenheit. Sie ſtützt ſich:

1.) auf eine genau aufgenommene Anamneſe,
2.) auf die Funktionsprüfung des Magens:
   a) Beachtung der Beimengungen im ausgeheberten Magenſaft: Schleim, Blut uſw.
   b) Mikroſkopiſcher Befund,
   c) Feſtſtellung der Aciditätswerte des Magenſaftes
3.) auf das röntgenologische Magenreliefbild,
4.) auf den gaſtroſkopiſchen Befund.

Für ſich allein vermögen die einzelnen Ergebniſſe, mit Ausnahme vielleicht des letzteren, keine eindeutige Diagnoſe zu ergeben, nur die Werte in ihrer Geſamtheit werden ſich zu dem Bilde der Gaſtritis formen können, wie es bei dem Patienten in Wirklichkeit vorliegt. Für den praktiſchen Arzt beginnen die Schwierigkeiten bereits bei der Aufnahme der Anamneſe. „Denn bald iſt", — um hier mit Fr. Kauffmann zu ſprechen — „der Beſchwerdekomplex uncharakteriſtiſch, bald müſſen wir am Ende der Krankenunterſuchung feſtſtellen, daß eine Gaſtritis ohne Gaſtritis-‚Krankheit' (Katſch) beſteht, wenn wir hier die ‚Krankheit' in erſter Linie von dem ſubjektiven Krankheitsgefühl abhängig machen". Meiſt iſt damit für den praktiſchen Arzt die Reihe der diagnoſtiſchen Hilfsmittel bereits erſchöpft, und wir können ermeſſen, wie ſchwer es für ihn ſein muß, aus dieſem Ergebnis einwandfrei eine chroniſche Gaſtritis feſtzuſtellen.

Die Klinik ſetzt die Unterſuchung fort in der Funktionsprüfung des Magens. Sie beobachtet die Schleimbeimengungen, die vermehrt oder verändert oder beides ſein können und ſtellt die Aciditätskurve einer fraktionierten Ausheberung feſt. Doch beide Ergebniſſe ſind nicht immer charakteriſtiſch und vermögen oft die Vermutungsdiagnoſe des praktiſchen Arztes nicht weſentlich zu erhärten. Was die

Säurewerte anbetrifft, ſo können ſich gerade bei der chroniſchen Gaſtritis alle Grade der Acidität finden, ſodaß ſie gegenüber den anderen Magenerkrankungen keine eindeutige Differenzierung ermöglichen. Es bedeutete einen großen Schritt weiter, als man begann, nach direkten Zeichen der entzündlichen Schleimhautveränderung zu fahnden. Dazu ſind ſchon die Schleimbeimengungen zu rechnen. Vermehrter Schleimgehalt des Magenſaftes gilt als ein Kardinalſymptom der chroniſchen Gaſtritis; allerdings ſpricht fehlender Schleim nicht gegen Gaſtritis, wie B o a s immer wieder betont hat. Aber bedeutend mehr leiſtet für die Diagnoſe die röntgenologiſche Reliefdarſtellung der Magenwand. Starke Faltenbildung, teilweiſe in unregelmäßiger Anordnung, und ſtarke Körnelung des Bildes ſprechen bei einwandfreier Technik für eine Gaſtritis. Doch hier iſt zu ſagen, daß das Fehlen röntgenologiſcher Symptome ſie keineswegs ausſchließt. Den letzten und beſten Fortſchritt ſtellt die Einführung der Gaſtroskopie dar. Denn ſie ermöglicht es, auf dem Boden eines ſicheren, am Leben erhobenen morphologiſchen Befundes eine Diagnoſe zu ſtellen. Sie geſtattet oft, eine entzündlich veränderte Schleimhaut mit dem Auge zu ſehen, wo der Röntgenologe oft gar keine Zeichen der Erkrankung hat feſtſtellen können, ſie deckt auch mitunter gaſtritiſche Bilder auf, wo keine ſicheren kliniſchen Symptome auf den Magen hindeuten und die Patienten ſich magengeſund fühlen. Doch dem großen Vorteil dieſer Unterſuchungsmethode ſteht ein nicht minder großer Nachteil gegenüber. Die Ausführung der Gaſtroskopie iſt nur in den Händen eines geſchulten Arztes möglich und iſt zudem für den Patienten mit allerlei Unannehmlichkeiten verbunden.

So ſehen wir, daß es mitunter ſelbſt für den Kliniker nicht leicht iſt, dem Patienten eindeutig zu ſagen, ob eine chroniſche Gaſtritis bei ihm vorliegt. Die Einzelergebniſſe der verſchiedenen Unterſuchungsmethoden kriſtalliſieren wohl in ihrer Geſamtheit in den meiſten Fällen das Krankheitsbild heraus und doch kann es Schwierigkeiten machen, da ſich, wie wir oben geſehen, die Befunde des Gaſtrokopikers (Gastritis hypertrophicans, infiltrativa, atrophicans, granularis, polyposa, erosiva, haemorrhagica, pseudomem-

branacea) keineswegs immer mit denen des Röntgenologen und ſelbſt mit denen des Arztes am Krankenbett decken, wie ſie ſich dieſem in den kliniſchen Erſcheinungsbildern (Gastritis acuta, subacuta, recurrens, exardenz, dolorosa, latenz, larvata, chronica, progressiva uſw.) und denen der Funktionsprüfung (Gastritis superacida, subacida, anacida, Achylia absoluta, Achylia perniciosa) offenbaren.

Es iſt drum erklärlich, wenn man heute trotz der nicht geringen Anzahl der zur Verfügung ſtehenden Hilfsmittel noch nach weiteren Wegen ſucht, beſonders im Hinblick auf den praktiſchen Arzt, wie man vielleicht einfacher und eindeutiger zur Diagnoſe der chroniſchen Gaſtritis kommt. Denn da die Röntgenunterſuchung und die Gaſtroskopie wegen ihrer ſchwierigen Ausführung der Klinik vorbehalten bleiben werden, ſtehen dem Praktiker trotz der mediziniſchen Fortſchritte in der Erkennung dieſes Krankheitsbildes kaum einwandfreie Hilfsmittel zur Verfügung. Er iſt, wie ſchon ſeit alter Zeit, auf die Vermutungsdiagnoſe angewieſen, wie ſie ſich für ihn aus der Anamneſe ergibt, wenn er es nicht vorzieht, zur endgültigen Klärung ſeinen Patienten dem Kliniker zu überlaſſen.

Vor Jahren hat man auf die Leukocyten hingewieſen, die ſich bei der mikroskopiſchen Unterſuchung des Magenſaftes gerade bei der Gaſtritis in beſonders reichlichem Maße finden ſollen, und in letzter Zeit hat man betont, daß dieſe vielleicht in ihrer Zahl und Differenzierung ein wichtiges Diagnoſtikum darſtellen und ihr Nachweis auch dem praktiſchen Arzt ein Mittel in die Hand gibt, auf der ſicheren Grundlage direkter Zeichen der Schleimhautentzündung die kliniſche Diagnoſe „chroniſche Gaſtritis“ einwandfrei zu ſtellen. Dieſe Frage möchte ich in der vorliegenden Arbeit unterſuchen.

Derjenige, auf den der Leukocytennachweis im Magensaft in der Literatur größtenteils zurückgeführt wird, ist Jaworski. Ihm zu Ehren werden die Leukocyten im Magensaft heute noch „Jaworski'sche Kerne" benannt. Doch vor Jaworski — im Jahre 1880 — hatte sich bereits Edinger mit der mikroskopischen Untersuchung des Magenschleimes befaßt. Er schreibt hierüber:

„Wir sind an hiesiger Klinik täglich in der Lage, den dem Magen mit der Sonde entnommenen Schleim untersuchen zu können, das was wir darin von zelligen Bestandteilen finden, deuten zu sollen. Der Schleim des gesunden Magens ist klar, glasig, nicht zähe, häufig wie zu kleinen Körnchen geballt. Das Mikroskop läßt in ihm außer der glasigen leicht streifigen Grundsubstanz nur wenige zellige Elemente erkennen:

1. Zunächst fallen Kerne darin auf, sehr scharfrandig, glasig hell mit 1—2 Kernkörperchen. Sie entstammen zu allermeist den Cylinderepithelien. Größe und Gestalt lassen darüber keinen Zweifel.

2. Diese Epithelien selbst habe ich im Schleim gesunder Mägen immer nur so vereinzelt getroffen, daß es mir sehr zweifelhaft ist, ob wirklich im gesunden Magen je Epithel losgestoßen wird; aber in einem Falle von langandauerndem chronischen Magenkatarrhe ohne Dilatation wurden täglich große Mengen von unzerstörtem, schönst maceriertem Cylinderepithel im Waschwasser des Magens gefunden: Es waren dicht verfilzte Haufen von Zellen, von denen keine zwei mehr in ihrer ursprünglichen Lage beisammen lagen.

3. Außer den Kernen und den Cylinderzellen findet man garnicht selten auch bei Gesunden im Magenschleim freie Lymphzellen. Dieselben sind höchst wahrscheinlich aus den Gefäßen zwischen den Epithelien hindurch in das Lumen gewandert.... Im Sekret des stark chronisch geschwollenen Magens ist übrigens die Menge dieser Zellen auch nicht gerade groß, keineswegs so groß, wie man sie im Sekret anderer chronisch erkrankter Schleimhäute zu finden gewohnt ist.

4. Drüsenzellen sind sehr selten im Schleim des Magens, auch des erkrankten.... Man ist leicht geneigt, große protoplasmareiche Zellen, die dem Rachensekret entstammen und sich garnicht selten

im Magen noch durch den umgebenden Schleim vor Verdauung geſchützt vorfinden, für Belegzellen zu halten. Aus dem Fehlen oder Vorhandenſein von Magendrüſenzellen im Schleime kann auf keinen beſtimmten pathologiſchen Prozeß geſchloſſen werden. Bei den Katarrhen des Magens ſind ſie jedenfalls nicht häufiger als im geſunden Zuſtande dieſes Organs."

Aus dem Jahre 1884 datiert eine Arbeit von E. Schütz über den Pepſingehalt des Magens bei normalen und pathologiſchen Zuſtänden, in der er ſich u. a. auch über den mikroskopiſchen Befund des Nüchternſaftes geſunder Mägen äußert. Er ſchreibt: „In den meiſten Fällen (bei der mikroskopiſchen Unterſuchung des dem nüchternen Magen entnommenen Sekretes) fanden ſich verſchieden geformte (rundlich, haken-, biskuitförmige) Körperchen, die wohl als unverdaute Zellreſte (Kerne?) anzuſehen ſind. Ferner Leukocyten verſchiedener Größe, ſowie Plattenepithelien."

Im Jahre 1886 erſcheint Jaworſki's Arbeit: „Beitrag zur kliniſchen Mikroskopie des Mageninhaltes", der zufolge die Leucocyten im Magenſaft ſeitdem die Bezeichnung „Jaworſki'ſche Kerne" führen. Wenn Jaworſki auch nicht der erſte iſt, wie allgemein angenommen wird, der die Leukocyten im Magenſaft entdeckt hat, ſo gebührt ihm doch das Verdienſt, durch ſeine klaſſiſchen Verſuche die Natur der als Leukocyten anzuſprechenden Gebilde im Magenſaft eindeutig geklärt zu haben. Als erſter erkannte er, daß man bei der Unterſuchung des flockigen Bodenſatzes des nüchternen ſpeiſefreien Magenſaftes nicht identiſche Bilder erhält, ſondern Gruppen von Bildern, welche eng mit dem chemiſchen Befunde des Mageninhaltes in Zuſammenhang ſtehen, weil — wie er ſchreibt — die aus der Magenſchleimhaut abgeſchiedenen Beſtandteile in ein verdauungsfähiges Medium gelangen, hier ſekundäre Änderungen eingehen und daher ihre urſprüngliche Beſchaffenheit nicht erſchließen laſſen. Indem er friſchen Eiter in Verdauungswärme in einen ſalzſäurehaltigen menſchlichen Magenſaft brachte, erhielt er Gebilde, die genau denen glichen, die ſich im

genuinen Magenſaft fanden, ſodaß er damit die in dieſem ſich findenden Gebilde einwandfrei als Rudimente der durch die Magenſäure veränderten Eiterkörperchen diagnoſtizieren konnte. Er beſchreibt dieſe Gebilde wie folgt:

„In den weißen Flocken einer ſauren Magenflüſſigkeit . . . ſind teils im Schleim verſtreute, teils frei ſchwimmende, weiße oder gelbliche ziemlich ſtark glänzende Kerne enthalten. Die Größe derſelben iſt ziemlich variabel, das Mittel etwa ¼ von der Größe der Eiterkörperchen. Die Form iſt rundlich, jedoch nicht kugelrund, oft am Rande eingekerbt; die Ränder ſind ſcharf abgeſetzt. Einzeln ſtehend ſind dieſe Gebilde von anderen ähnlich ausſehenden faſt nicht zu unterſcheiden. Das Charakteriſtiſche bildet aber ihre Gruppierung zueinander. Sie ſind teils zu zweien miteinander verbunden, einander gewöhnlich eng berührend, zuweilen jedoch etwas abſtehend, oder auch manchmal eine gebogene Biskuitform annehmend; — teils, und dies iſt das Gewöhnliche und am meiſten Charakteriſtiſche, in Gruppen zu drei, ſelten in einer Reihe ſtehend, gewöhnlich einander berührend und einen Winkel bildend; teils auch zu vier zuſammenſtehend und dann wie aus Gruppen zu zwei zuſammengeſetzt ausſehend oder ein unregelmäßiges, im Inneren ausgenagtes Quadrat bildend, was das Anſehen macht, als wenn das Viereck aus zwei Gipfelformen zuſammengeſetzt wäre. Es gibt auch Gruppen, die aus mehr als vier glänzenden Kernen beſtehen; letztere verlieren aber dann oft ihre rundliche Form, ſind von verſchiedener Größe und gegeneinander unregelmäßig gruppiert. Dieſe Gebilde färben ſich durch baſiſche Anilinfarben intenſiv; beſonders konzentrierte Löſung von Methylviolett in Anilinwaſſer aufgelöſt färbt dieſelben anfangs blau, beim Überſchuß aber dunkelviolett bis braun.

Was die Natur dieſer glänzenden Kerne anbelangt — ſo ſchreibt Jaworſki weiter — ſo kann man dieſelben entweder nach bisherigen Angaben der mikroskopiſchen Handbücher als „Pepſinkerne“ betrachten oder in anderen Fällen, wenn man ſie ſymmetriſch angeordnet und kugelig gewölbt antrifft, als Gruppen von Mikrokokken anſehen.“

Nach den klaſſiſchen Eiterverſuchen Jaworſki's iſt kein Zweifel, daß dieſe im Magen oft in überaus großer Zahl anzutreffenden charakteriſtiſchen gruppierten Kerne Rudimente der durch die Magenſäure veränderten Eiterkörperchen ſind. Es liegt hier nach Jaworſki eine Sprengung der einfachen Kerne unter Einwirkung der Säure in kleinere ſog. Zellenkerne vor, nachdem erſt das Protoplasma der verdauenden Einwirkung des Magenſaftes anheimgefallen iſt. Unter dem Mikroskop wird man — wie Jaworſki ſchreibt — bald gewahr, wie die Kerne der Eiterkörperchen lichter werden, in Teile zerfallen und vom Protoplasma, das immer mehr und mehr verſchwindet, ſich differenzieren. Außer dieſen Zellenkernen fand Jaworſki im nüchternen ſauren Magenſaft teils kugelrunde, durch Methylviolett intenſiv und homogen dunkelviolett ſich färbende Gebilde von der Größe der weißen Blutkörperchen, teils auch größere, gewöhnlich ovale, fein granulierte Kerne, oft mit einem deutlichen Punkt in der Mitte. Er hält dieſe Gebilde für die Kerne von eigentlichen Schleimzellen.

Als dritten Beſtandteil des nüchternen Mageninhaltes beſchreibt er Plattenepithelien, die im verdauungsfähigen Magenſaft bald angeſchwollen, abgerundet, oft kugelrund mit geſchrumpften, länglichen, an der Peripherie liegenden Kernen, oft ſehr reſiſtenzfähig erſcheinen, im ſäureſekretionsunfähigen Magen dagegen einen großen, runden, trüben Kern umgeben von einem ganz trüben granulierten Protoplasma beſitzen.

Die Menge der Zellenkerne wächſt nach Jaworſki mit der Höhe der Acidität des Mageninhaltes, ... ſodaß bei einem ausgeſprochen ſauren Magenkatarrh auch die Zellenkerne in enormer Quantität erſcheinen, während man im ſäureſekretionsunfähigen Magen keine charakteriſtiſchen Zellenkerne zu ſehen bekommt. In einem ſchwach verdauungsfähigen Magenſafte ſieht man die Zellenkerne zudem ſehr lange Zeit vom Protoplasma umgeben. Dieſe Befunde erlauben — als wichtigſter Schluß ſeiner Betrachtung — einen ſäurehaltigen Magenſaft von einem ſäurefreien durch die bloße mikroskopiſche Unterſuchung zu unterſcheiden.

Im Jahre 1887 wird, durch Jaworſki angeregt, Boas auf die Leukocyten im Magenſaft aufmerkſam. In ſeinem Aufſatz „Über den heutigen Stand der Diagnoſtik und Therapie der Magenkrankheiten“ heißt es: „... In jüngſter Zeit hat man auch der mikroskopiſchen Unterſuchung des Mageninhaltes mehr Aufmerkſamkeit zugewendet. Dieſelbe erſtreckt ſich in erſter Linie auf das Vorhandenſein und die Veränderung der Speiſereſte, ſodann auf etwaige abnorme Beimengungen (Sarcine, Hefe), endlich auf das Vorkommen von Neoplasmenbeſtandteilen (Ca, Sarkom). Des weiteren ſind von Jaworſki (1886) im nüchtern gewonnenen Mageninhalt gewiſſe, wie er annimmt, ſpezifiſche Gebilde (Zellkerne) gefunden worden, über die von anderer Seite beſtätigende Angaben indeß noch ausſtehen. Jedenfalls dürfte in Zukunft der mikroskopiſchen Unterſuchung des nüchternen oder gefüllten Magens gleichfalls eine größere diagnoſtiſche Wertſchätzung als bisher zukommen.“

In demſelben Jahre, 1887, weiß Seitz den Leukocyten im Magenſaft noch keine beſondere Bedeutung beizumeſſen. In ſeinem Artikel über „Neuere Diagnoſtik und Therapie der Magenkrankheiten“ ſchreibt er: „.... weniger ergiebig iſt die Ausbeute der mikroskopiſchen Unterſuchung.“

Intereſſant iſt, was Sachs als pathologiſcher Anatom im Jahre 1888 über ſeine Beobachtungen an mikroskopiſchen Schnittpräparaten pathologiſcher Mägen zu berichten weiß: „Während durch das normale Drüſenepithel die Leukocyten nur vereinzelt wandern, finden wir ſie in den Zellen der pathologiſchen Mägen maſſenhaft vor. Sie haben in enormer Zahl das Bindegewebe infiltriert, haben dann als Wanderer das Drüſenepithel und Oberflächenepithel überſchwemmt und ſind zuletzt maſſenhaft ins Lumen der Drüſen und das Mageninnere gelangt, ſo zwar, daß ſie wie ein dicker Belag die Schleimhaut bedecken. Ihr Ausſehen imponiert: Denn die protoplasmatiſche Körnelung hat in vielen mehr oder weniger abgenommen, ja ſie fehlt oft ganz und die Zellmembran umkleidet einen

kugelförmigen oder veräſtigten Hohlraum, in deſſen Zentrum der Kern ſich befindet. Dieſer iſt meiſt erſetzt durch eine wechſelnde Zahl dunkler Körnchen und Kügelchen, die bald durch hellere Bänder und Fäden verbunden ſind, bald auch frei, ohne Zwiſchenſtück, nebeneinander liegen.“ Das Intereſſante hierbei iſt, daß Sachs als Pathologe dieſe eigentümlichen Kernfiguren nicht wie Jaworſki als Kliniker durch Fragmentierung der Kerne der Leukocyten, deren Protoplasma durch den Magenſaft verdaut worden iſt, erklärt, ſondern dieſe Figuren für eine ungewöhnliche und ſehr lebhafte Teilung der Leukocyten hält, einen Vermehrungs-, einen Wucherungsprozeß der Zellen, jedoch ohne Neubildung, da — wie er ſchreibt — mit der Teilung eine lebhafte Auswanderung der Leukocyten einhergeht und dieſe dadurch ihrem Nährboden, dem Bindegewebe, noch bevor die Teilung der ganzen Zellen ihren Abſchluß gefunden hat, entzogen werden.

In ſeinem 1891 erſchienenen Buch: „Diagnoſtik und Therapie der Magenkrankheiten“ gibt Boas das wieder, was Jaworſki 1886 entdeckt hat, ohne eigene neue Unterſuchungsergebniſſe hinzuzufügen. Über das nüchterne Magenſekret ſchreibt er: „Es finden ſich unter anderem eine mehr oder weniger reichliche Leukocytenanweſenheit und Zellkerne, wie ſie teils als Einwirkung des Magenſaftes auf Schleimkörperchen oder auf die Epithelzellen der Magenſchleimhaut vorkommen. Dieſer Vorgang läßt ſich leicht experimentell in der Weiſe dartun, daß man zu neutral oder alkaliſch reagierendem Magenſchleim verdünnte Salzſäure hinzufügt: es treten ſofort zahlreiche Zellkerne auf.“

Dieſe Literatur der älteſten Zeit über den Leukocytenbefund im Magenſaft (Edinger, Schütz, Jaworſki, Boas, Sachs) lehrt uns zweierlei:

1. Auf den erſten Blick könnte als Ergebnis imponieren: ein Blick ins Mikroskop erlaubt „eindeutig“ zu ſagen: hier finden ſich weniger Leukocyten im Magenſaft — es handelt ſich alſo um einen geſunden Magen; hier eine Unmaſſe Leukocyten — alſo ein patho-

logiſcher Magen. Es wäre wahrhaft ein wunderbares Hilfsmittel, auch für den praktiſchen Arzt, ſchnell und eindeutig die richtige Diagnoſe zu ſtellen.

2. Auf der anderen Seite erſehen wir aber aus den Berichten, daß wir es keineswegs mit Leukozyten zu tun haben, wie wir und auch der praktiſche Arzt ſie aus dem Blutausſtrich kennen, ſondern es handelt ſich hier — vom ſäurefreien Magenſaft abgeſehen — um Trümmerhaufen von Leukocyten, deren Protoplasma längſt verdaut iſt und deren Kerne in Bruchſtücke zerfallen ſind. Wird man aus dieſen Trümmerhaufen immer die ehemaligen Leukocyten zu erkennen vermögen — und wie ſteht es im verneinenden Falle mit der „eindeutigen" Diagnoſe? Die mikroſkopiſchen Handbücher von 1880 haben dieſe Gebilde im Magenſaft für „Pepſinkerne" (!) gehalten, auch ſehen ſie nach Jaworſki Mikrokokken ſehr ähnlich, Sachs hält die eigentümlichen Kernfiguren für Proliferationsprozeſſe, während ſie nach den klaſſiſchen Verſuchen Jaworſki's auf Fragmentierung der protoplasmafrei gewordenen Leukocytenkerne beruhen.

Bei der weiteren Verfolgung der Ergebniſſe in der Literatur werden wir ſehen, daß gerade der Umſtand, daß die Leukocyten durch den Magenſaft verändert werden, immer wieder, ſelbſt bis in die jüngſte Zeit hinein, Schwierigkeiten in der eindeutigen Erkennung und Diagnoſenſtellung bereitet, ſodaß meine eingangs geſtellte Frage: „Wieweit beſitzt der Praktiker in dem Leukocytenbefund des Magenſaftes ein diagnoſtiſches Rüſtzeug?" tatſächlich trotz der vielen bejahenden Anſichten einer Unterſuchung bedarf. Die genauere Wiedergabe der älteſten Literaturberichte halte ich darum genau ſo wie die der jüngſten Zeit für beſonders wichtig.

1894 liefert Tellering einen neuen „Beitrag zur mikroskopiſchen Unterſuchung des Magenſchleimes beim Menſchen", nachdem — wie er ſchreibt — merkwürdigerweiſe die Veröffentlichungen Jaworſki's über den Leukocytenbefund im Magenſaft keinen Anlaß zu weiterem Vorgehen gegeben haben und nicht weiter beachtet worden zu ſein ſcheinen. Er kontrolliert Jaworſki's und

Sach's Angaben. Für besonders wichtig hält Tellering es, Magenschleim von anderen Schleimarten: verschlucktem Mund- und Rachenschleim, Bronchialschleim, Oesophagusschleim zu trennen, wenn man überhaupt einwandfrei aus dem Magen stammende Leukocyten beurteilen will. In dem Magenleukocytenproblem taucht hiermit ein neues Problem mit neuen Schwierigkeiten auf: Wie unterscheide ich endogene Leukocyten von ektogenen?, eine Frage, die von da ab jahrelang die Gemüter beschäftigt hat. Jaworski hatte die Notwendigkeit der Trennung der aus dem Magen stammenden Leukocyten von außerhalb des Magens stammenden auch erkannt: denn in seiner klassischen Versuchsreihe hatte er im Magensaft genau dieselben als Leukocytenkerne erkannten Gebilde auch erhalten, wenn er Nasen- oder Rachenschleim aus dem Anfangsstadium eines akuten Katarrhs mit Magensaft zusammengebracht hatte. Aber nach ihm lagen triftige Gründe vor, eine Auswanderung von Leukocyten in den Magen anzunehmen, da sich die Zellenkerne auch bei Personen fanden, die an keinem Katarrh der oberen Luftwege litten.

Tellering hält es aber, als erster wohl, für besonders wichtig, in jedem Falle Magenschleim einwandfrei von den übrigen Schleimarten makroskopisch und mikroskopisch zu trennen, um sicher zu gehen, daß die sich findenden Leukocyten aus dem Magen stammen. Er glaubt, daß ihm die Trennung der verschiedenen Schleimarten einwandfrei gelungen ist: Der bei einer Magenausspülung zuerst zutage tretende Schleim, der mit Luftblasen durchsetzt, sofort an die Oberfläche steigt und glasig, z. T. schaumig aussieht, ist nach Tellering Mund- und Rachenschleim. Mikroskopisch zeigt er lange, oft schön gebogene, hellglänzende Streifen, die eigentliche Grundsubstanz; außerdem Plattenepithelien aus dem Munde, deren verhorntes Protoplasma sehr schlecht verdaulich und daher meist gut erhalten ist; ferner finden sich Leukocyten, deren Protoplasma manchmal verdaut und Kern oft intakt ist, oft die bekannte Kernsprengung zeigt. — Bronchialschleim ist nach Tellering gewöhnlich zu größeren Klumpen zusammengeballt, sieht grünlich aus oder ist dunkel pigmentiert. Mikroskopisch fallen in

ihm ſofort die rundlichen, aufgequollenen Alveolarepithelien aus der Lunge auf, welche durch eingelagertes Pigment und Myelin leicht kenntlich ſind, außerdem Epithel der oberen Luftwege und bei katarrhaliſchen Zuſtänden auch beträchtlich viele Eiterkörperchen, deren Kerne teilweiſe die bekannten Figuren zeigen. Tellering ſieht beſonders die eoſinophilen Zellen, die im bronchitiſchen Sputum vorkommen, als Unterſcheidungsmerkmal gegenüber Magenſchleim an, da — wie anderweitige Beobachtungen an der Bonner Klinik gezeigt hätten — ſolche im Magen ſehr ſelten ſind. — Oeſophagusſchleim ähnelt ſehr dem Rachenſchleim, kommt darum nur wenig in Betracht und iſt mikroskopiſch leicht durch das ſchöne, meiſt ſechseckige, oft aber auch Verdauungsveränderungen aufweiſende Plattenepithel des Oesophagus kenntlich.

Der Schleim, der bei der Magenſpülung zu allerletzt zum Vorſchein kommt, iſt nach Tellering's Angaben Magenſchleim. Er ſchreibt darüber: „Für die Erkennung des Magenschleims iſt es beſonders wichtig zu wiſſen, daß ganz reiner Magenſchleim erſt zu allerletzt ausgeſpült wird, wenn weder Speiſereſte noch anderer Schleim ſich mehr zeigt. Dies erklärt ſich daraus, daß erſterer ſehr feſt auf der Magenſchleimhaut aufſitzt, ſodaß man ihn z. B. bei einer Sektion erſt abwiſchen muß, wenn man die reine Schleimhaut unterſuchen will. Der Schleim wird alſo dann erſt gelöſt, wenn das einfließende Waſſer die Magenwand direkt trifft und ſo den Schleim abſpült. Dies iſt aber erſt möglich, wenn ſich ſonſt nichts mehr im Magen befindet. Daher haben wir bei unſeren Unterſuchungen immer ſehr lange Ausſpülungen gemacht und nur den zuletzt im Trichter erſcheinenden Schleim mit der Pinzette gefaßt und unterſucht. Man iſt dann ſicher, ganz reinen Magenſchleim zu haben.“ Makroskopiſch erſcheint er in Form weißlich-grauer, oft auch gelblich-weißer dünner Flöckchen, die im Gegenſatz zum Mund- und Rachenſchleim mehr die Tendenz zum Abſinken haben. Mikroskopiſch zeigt er die für ihn allein charakteriſtiſchen Magenepithelien, viele freie Kerne von Zellen, deren Protoplasma verdaut iſt, unter Umſtänden Leukocyten, deren Kerne — in bekannter Weiſe — verändert ſind. Unter Berückſichtigung dieſer Umſtände

kommt Tellering zu folgenden Ergebniſſen: Im Magenſchleim Geſunder bemerkt er zunächſt eine ganze Menge Cylinderepithelien; ihr Protoplasma iſt im allgemeinen körnig getrübt, oft auch ziemlich ſtark verdaut, ſodaß man nur Fetzen von ihm ſieht und nur aus beſſer erhaltenen Stückchen das Cylinderepithel erkennen kann. Auch kommt es vor, daß das Protoplasma ganz verdaut iſt und nur die Kerne übrig geblieben sind.

Ein regelmäßiger, wenn auch im normalen Magenſchleim nicht gerade ſehr hervorſtechender Befund ſind die bekannten, kleinen, hellglänzenden, rundlichen oder etwas unregelmäßig geformten Kerne — die Rudimente der Leukocyten. Tellering ſchreibt dazu: „Trifft man ſie (die Leukocytenkerne) einmal in großer Menge unter dem Mikroskop, ſo kann man ſicher ſein, keinen Magenſchleim, ſondern Schleim aus den oberen Luft- und Speiſewegen vor ſich zu haben.“

Ferner findet er immer eine mehr oder minder große Zahl von frei liegenden Zellkernen, deren Protoplasma verdaut iſt. Die Kerne haben die Größe eines halben roten Blutkörperchens bis zu der halben Größe eines weißen; ſie ſind von runder oder ovaler Geſtalt, ſind ſchön granuliert und haben einen ſcharfen Rand. Ihr Urſprung iſt ihm eindeutig nachzuweiſen nicht gelungen. Was den pathologiſchen Magen anbetrifft, ſo iſt nach Tellering der mikroſkopiſche Befund bei den verſchiedenen Magenerkrankungen untereinander nicht verſchieden, ſondern im weſentlichen derſelbe, ſo daß es nicht nötig iſt — wie er ſchreibt — die Darſtellung nach den einzelnen Krankheiten zu trennen, ſondern im Allgemeinen erlaubt iſt, den mikroskopiſchen Befund beim Magenkranken demjenigen bei Geſunden gegenüberzuſtellen. Das Hervorſtechendſte im kranken Magen iſt der Befund der in bekannter Weiſe veränderten Leukocytenkerne, demgegenüber im Gegenſatz zum geſunden Magen die Magenepithelien faſt vollſtändig fehlen.

In der Zuſammenfaſſung der Ergebniſſe ſtellt Tellering im Allgemeinen eine Übereinſtimmung ſeiner Befunde mit denen von Jaworſki feſt; auch er iſt der Anſicht, daß ſich allein auf Grund des mikroskopiſchen Befundes ein magensäurehaltiges Organ von

einem fäurefreien unterfcheiden läßt. Für wichtiger hält er die von ihm konftatierte Tatfache, daß ein zahlreiches Vorkommen von Leukocyten in reinem Magenfchleim als Symptom einer organifchen Erkrankung anzufehen ift, wodurch es auch möglich geworden fei, dort, wo die chemifchen Hilfsmittel im Stiche ließen, wie z. B. bei nervöfen Erkrankungen des Magens, vermittels der mikroskopifchen Unterfuchung Aufffchluß darüber zu gewinnen, ob eine organifche Erkrankung des Magens vorliegt oder nicht.

Zwei Jahre fpäter, im Jahre 1896, erfcheint aus der Medizinifchen Klinik und Poliklinik in Bonn eine Arbeit: „Über die Schleimabfonderung im Magen" von Dr. Adolf Schmidt. Über die zelligen Beftandteile des Magenfchleimes äußert er fich wie folgt: „Die für den Magenfchleim charakteriftifchen Zellen find die Cylinderzellen der Magenwand. Sie bilden, wenn auch oft nur in fpärlicher Anzahl, einen ziemlich regelmäßigen Befund in den Schleimflocken. Abgefehen vom Säuremangel find die Epithelien nur in feltenen Fällen ganz oder teilweife erhalten. Gewöhnlich find nur noch die Kerne vorhanden, deren eigentümliche Anordnung indeß — wenigftens bei einiger Übung — zur Erkennung genügt. Die Kerne find groß, fehr fcharf konturiert, rund oder ein wenig oval, zeigen eine Netzftruktur und liegen häufig in einer Linie geordnet, entfprechend der urfprünglichen Lagerung der Zellen. Oder fie liegen in regellofen Gruppen zu mehreren beieinander. Eine Verwechslung diefer Kerne ift eigentlich nur möglich mit den Plattenepithelkernen aus dem Oesophagus, deren Protoplasma indeß ziemlich widerftandsfähig zu fein pflegt, und mit den Kernen der eigentlichen Drüfenzellen.

Der zweite, ebenfalls ziemlich konftante Zellenbeftandteil des Magenfchleimes find die Leukocyten oder beffer die Leukocytenkerne. Sie find leicht erkenntlich an der eigentümlichen Anordnung ihrer Kerne. Zwei bis vier und felbft darüber unregelmäßig gruppierte, kleine, längliche oder runde Kerne, dicht beieinander liegend, oft durch Brücken miteinander verbunden, repräfentieren jedesmal eine Zelle ... Es handelt fich offenbar um nichts anderes als um

eine Lockerung des urſprünglichen Kerngerüſtes der polynucleären Leukocyten, welche hier, wie auf anderen Schleimhäuten die große Mehrzahl aller durchwandernden Leukocyten ausmachen, unter dem Einfluß des verdauenden Magenſaftes."

Wenn man zuſammenfaſſend die bisherige Literatur durchgeht, ſo werden als zellige Beſtandteile des Magenſchleimes im weſentlichen drei erwähnt:

1. Die Jaworſki'ſchen Kerne als Rudimente der Leukocyten.
2. Epithelien: und zwar Cylinderzellen als die für den Magenſchleim charakteriſtiſchen Zellen. Ihr Protoplasma iſt meiſt verdaut, gewöhnlich ſind nur noch die Kerne vorhanden.

   Demgegenüber werden die Plattenepithelien aus dem Oesophagus genannt, die mit ihrem widerſtandsfähigen Protoplasma meiſt als ganze Zellen vorhanden ſind.
3. Freiliegende Zellkerne, deren Protoplasma verdaut iſt, ſcharf konturiert, ſchön granuliert, von runder oder ovaler Geſtalt. Nach Edinger beſteht kein Zweifel, daß dieſe Kerne den Cylinderepithelien entſtammen: „Größe und Geſtalt laſſen darüber keinen Zweifel". Jaworſki macht einen Unterſchied zwiſchen den kugelrunden Kernen, die ſich mit Methylviolett intenſiv und homogen dunkelviolett färben, und größeren, gewöhnlich ovalen, fein granulierten Kernen, oft mit einem deutlichen Punkt in der Mitte. Dieſe letzteren ſind nach ihm höchſtwahrſcheinlich Kerne von eigentlichen Schleimzellen.

Tellering äußert ſich über die freiliegenden Zellkerne wie folgt: „Den Urſprung dieſer Kerne zu ermitteln, iſt uns nicht gelungen; doch werden ſie wohl zum Teil von der Schleimhaut ſelbſt herrühren, da ſie häufig den Kernen der Magenepithelien oder Drüſenzellen genau gleich ſehen. Vom Plattenepithel des Mundes ſtammen ſie wohl ſchwerlich her, da dasſelbe ſo reſiſtent iſt, daß man es meiſt noch ziemlich gut erhalten findet: helles, fein granuliertes, ſcharf begrenztes Protoplasma mit deutlichem Kern. Viel-

leicht rühren ſie vom Plattenepithel des Oesophagus her, da dieſes weniger widerſtandsfähig iſt. Möglicherweiſe ſind die von uns bemerkten Kerne dieſelben Gebilde, die Jaworſki in ſaurer Magenflüſſigkeit geſehen hat und teilweiſe für Verdauungsprodukte der eigentlichen Schleimzellen aus dem Mundſchleim hält. Jedoch — ſo ſchreibt Tellering weiter — können wir dieſer Anſicht nicht beiſtimmen, da wir nach den Forſchungen der letzten Jahre die Exiſtenz von ſogenannten Schleimzellen nicht mehr annehmen."

Schmidt hält beide Kernformen, ſowohl die runden wie die ovalen, für die Kerne der durch die Verdauung von Protoplasma befreiten Cylinderepithelzellen der Magenwand. Eine Verwechslung iſt nach ſeiner Anſicht nur möglich mit den Plattenepithelkernen aus dem Oesophagus, deren Protoplasma indeß ziemlich widerſtandsfähig zu ſein pflegt, und mit den Kernen der eigentlichen Drüſenzellen, die er aber — zudem äußerſt ſelten — nur dann zu diagnoſtizieren wagt, wenn das charakteriſtiſche, ſehr grob granulierte Protoplasma erhalten geblieben iſt.

Die Diagnoſeſtellung aus dem Zellbefund des Magenſaftes bzw. -ſchleimes ſtößt hier auf weitere neue Schwierigkeiten, die alleſamt ihre Urſache in der Verdauung der verſchiedenen zelligen Beſtandteile durch den Magenſaft finden.

Über das Vorkommen der einzelnen Beſtandteile im geſunden und im kranken Magen ſind die Anſichten keineswegs einheitlich: Edinger und Schmidt ſtimmen darin überein, daß im geſunden Magen in der Regel die Zellen bzw. die Zellkerne ſpärlich vorhanden ſind, während Tellering bei Geſunden die Cylinderepithelzellen bzw. ihre Kerne immer in großen Mengen vorgefunden hat. Was die Leukocyten bzw. ihre Rudimente anbetrifft, ſo ſind ſie hier alle der Anſicht, daß dieſe in geſunden Mägen in geringer Zahl anzutreffen ſind. Tellering und Schmidt gehen ſogar ſo weit, daß ſie ſagen, daß dort, wo bei einem Geſunden größere Mengen von Eiterkörperchen in die Augen ſpringen, der Verdacht auf Schleim fremder Herkunft meiſt gerechtfertigt iſt.

Was den pathologiſchen Magen anbetrifft, ſo hat Edinger in einem Fall von langandauerndem chroniſchem Magenkatarrh täglich große Mengen von Cylinderepithel im Waſchwaſſer des Magens gefunden. Die Menge der Leukocyten iſt nach ſeiner Anſicht im Sekret des ſtark chroniſch geſchwollenen Magens im Gegenſatz zum geſunden auch nicht gerade groß, keineswegs ſo groß, wie man ſie im Sekret anderer chroniſch erkrankter Schleimhäute zu finden gewohnt iſt. Drüſenzellen ſind ſehr ſelten im Schleim des Magens, auch des erkrankten. Bei den Katarrhen des Magens jedenfalls nicht häufiger als im geſunden Zuſtand dieſes Organs. Nach Tellering iſt der mikroskopiſche Befund bei den verſchiedenen Magenerkrankungen untereinander nicht verſchieden, ſondern im weſentlichen derſelbe, ſodaß es nicht nötig iſt, die Darſtellung nach den einzelnen Krankheiten zu trennen. Das Hervorſtechendſte iſt nach ihm aber die große Menge von den bei Geſunden in weit geringerer Anzahl beobachteten Leukocytenkernen, während es auffallend iſt — wie er ſchreibt — daß in allen Präparaten die bei Geſunden faſt immer in großen Mengen vorkommenden Beſtandteile der Magenwandung vollſtändig fehlen. Das wichtigſte Ergebnis ſeiner Unterſuchungen iſt die Tatſache, daß ein zahlreiches Vorkommen von Leukocyten in reinem Magenſchleim als Symptom einer organiſchen Erkrankung des Magens anzuſehen iſt.

Tellering's Befunde ſtehen ſomit im Gegenſatz zu denen Edinger's, aber ſie ſtimmen überein mit denen von Sachs, der als pathologiſcher Anatom in Schnittpräparaten gefunden hat, daß in pathologiſchen Mägen die Auswanderung der Leukocyten ſo groß iſt, daß ſie wie ein dicker Belag die Schleimhaut bedecken.

Die Befunde von Tellering ſind vielverſprechend und, nach ſeinen Befunden zu ſchließen, ſcheint tatſächlich der Leukocytenbefund im Magenſaft ein leichtes diagnoſtiſches Rüſtzeug, auch für den praktiſchen Arzt, zu werden, einen kranken Magen von einem geſunden zu unterſcheiden.

Tellering war Doktorand bei Schmidt. Bereits zwei Jahre ſpäter zerſtört Schmidt ſelbſt die Hoffnungen, die ſein Doktorand geweckt hat. Er ſchreibt im Jahre 1896: „Die mikro-

skopiſche Unterſuchung des pathologiſchen Magenſchleimes zu diagnoſtiſchen Zwecken iſt ſeit Edinger und Jaworſki von einigen Autoren ziemlich regelmäßig gehandhabt worden. Im Allgemeinen kann man ſagen, daß die Hoffnungen, welche man anfänglich auf dieſe Unterſuchungsmethode ſetzte, ſich nicht erfüllt haben. Als das wertvollſte Ergebnis muß auch heute noch die zuerſt von Jaworſki gemachte Beobachtung gelten, daß bei verdauungstüchtigem Sekret nur Zellkerne, bei verdauungsuntüchtigem ganze Zellen gefunden werden. Dagegen iſt der Verſuch, aus dem vermehrten Auftreten von Leukocytenkernen im Magenſchleim auf eine entzündliche Affektion der Schleimhaut zu ſchließen, als verfehlt zu bezeichnen. Zwar hat Tellering, ebenſo wie ſeine Vorgänger, dieſe Leukocytenkerne bei Magenkrankheiten regelmäßig in vermehrter Menge angetroffen, aber die Möglichkeit einer Verwechslung mit Eiter fremder Herkunft iſt hier — wo die charakteriſtiſchen Cylinderzellen häufig fehlen — eine ſo große, daß nur ſehr geübte Unterſucher im Stande ſind, ein einigermaßen zutreffendes Urteil abzugeben. Die Fälle, wo ein ſolches möglich iſt, ſind Ausnahmen, und man wird gut tun, derartigen Schlüſſen keine zu große Beweiskraft beizumeſſen."

Damit hat die hoffnungsvolle Aera der mikroskopiſchen Unterſuchung des Magenſaftes zehn Jahre nach den klaſſiſchen Verſuchen Jaworſki's den erſten ſchweren Rückſchlag erlitten.

Es beginnt nun die zweite Aera der mikroskopiſchen Unterſuchung des Magenſaftes bzw. -schleimes, in der man ſich nach der entmutigenden Arbeit Schmidt's bemüht, die Frage, ob man es bei dem Leukocytenbefund mit Eiter fremder Herkunft oder aus dem Magen ſtammenden Leukocyten zu tun hat, eindeutig zu klären; denn nur dann hat es ja Sinn und Zweck, aus dem Leukocytenbefund diagnoſtiſche Schlüſſe zu ziehen, wenn man wirklich ganz ſicher iſt, tatſächlich aus dem Magen ſtammenden Schleim mit darin eingebetteten Leukocyten zu erhalten.

Tellering und Schmidt hatten bereits verſucht, den Magenſchleim von Schleim fremder Herkunft zu trennen, und ſie

glaubten auch in der nach einem Probefrühſtück lange durchgeführten Reinwaſchung des Magens die Methode gefunden zu haben, die reinen Magenſchleim und damit auch einwandfreie von der Magenwand ſtammende Formelemente lieferte:

Schmidt ſchreibt: „Es empfiehlt ſich, wenn man auf den Schleim Rückſicht nehmen will, an die Ausheberung eine gründliche Ausſpülung anzuſchließen. Auch tut man gut, die Ausſpülung nicht auf der Höhe der Verdauung, ſondern etwas ſpäter, alſo etwa 1½ Stunden nach dem Probefrühſtück, vorzunehmen. Man vermeidet ſo leichter die Verwechslung des von der Magenwand ſelbſt gelieferten Schleimes mit dem Schleim anderer Herkunft, dem Bronchial-, Rachen- und Oeſophagusſchleim. Derartige fremde Schleimmaſſen finden ſich faſt in jedem Mageninhalt. Um ſie als ſolche zu erkennen, genügt häufig ſchon die einfache Betrachtung: ſie erſcheinen in der Regel als iſolierte Ballen bereits im erſten ausgeheberten Inhalt. Sie ſind frei von Speiſebeſtandteilen, entweder glaſig und pigmentiert, oder ſchaumig, oder auch mit Eiter durchſetzt. Im Mageninhalt oder Spültrichter ſchwimmen ſie auf der Oberfläche. Demgegenüber iſt der eigentliche Magenſchleim niemals in Ballenform angeordnet. Er iſt ſtets mit Nahrungsbeſtandteilen innig durchſetzt, oft ſo, daß der geſamte Speiſebrei als eine ſchleimige Maſſe erſcheint. Einigermaßen iſoliert gewinnt man ihn nur am Ende der Spülung. Dieſe kleinen, durch den Waſſerſtrom von der Magenwand gelöſten Flocken ſind durch eingelagerte Fettropfen und Stärkekörner weißlich getrübt. Sie ſehen faſerig, zerfetzt aus, wirbeln im Spültrichter in die Höhe, ſchwimmen aber nicht auf der Oberfläche, ſondern ſedimentieren beim Stehenlaſſen. Wo die makroskopiſche Betrachtung die Herkunft des Schleimes zweifelhaft läßt, genügt in der Regel ein Blick in das Mikroskop. Pigmentierte Alveolarepithelien und Myelinformen charakteriſieren den Bronchialſchleim, Plattenepithelien den Mund-, Rachen- und Oesophagusſchleim.“

1903 bezeichnet Boas das Vorkommen von Schleimmaſſen im nüchternen Magen als häufiges Vorkommnis beim chroniſchen Ma-

genkatarrh. Wichtig ist nach ihm auch das Vorkommen von Leukocyten sowie Formelementen der Magenschleimhaut ... Findet man beides bei wiederholten Untersuchungen, so kann nach ihm an der Diagnose (chronische Gastritis) kein Zweifel sein.

Im Jahre 1905 behauptet Schütz, daß der nach der Methode von Schmidt und Tellering gewonnene Magenschleim keinerlei Anhaltspunkte biete, tatsächlich Magenschleim zu sein. Seiner Ansicht nach handelt es sich bei dem auf diese Art gewonnenen Schleim um solchen aus der Mundhöhle oder Speiseröhre. Er schreibt: „Die Untersuchung (des Spülwassers nach Reinwaschung des exprimierten speisehaltigen Magens) wurde vor allem zu dem Behufe vorgenommen, um die Angaben Schmidt's und Tellering's zu prüfen, welche betonen, daß man erst am Ende der Spülung, zu allerletzt, wenn weder Speisereste noch anderer Schleim sich mehr vorfindet, reinen Magenschleim gewinnt. Allerdings erschienen mir die Ergebnisse einer solchen Untersuchung schon im vornhinein keine vielversprechenden zu sein, da, wie ich schon früher erwähnt habe, bei längerem Liegenbleiben der Sonde, wie es die Reinwaschung erforderte, infolge der andauernden Reizung der mit der Sonde in Berührung stehenden Schleimhäute eine stärkere Schleimsekretion derselben zu Tage trat und hierdurch Schleim aus der Mundhöhle, Rachen und Speiseröhre sich in reichlicher Menge und in verschiedener Gestalt dem Spülwasser zugesellte, so daß der auf diese Weise zu Tage tretende Schleim keineswegs als reiner Magenschleim zu bezeichnen war. ... Die mikroskopische Untersuchung der auftretenden weißlichen Fäden und Fetzen, die im Spültrichter emporwirbelten und zum Teil sedimentierten, ergab fast ausschließlich Reste des Probefrühstücks (Amylumzellen); in einzelnen Fasern waren deutliche, verschieden geformte Zellkerne, vereinzelt oder in Gruppen zusammenliegend, nachweisbar; auch die von Schmidt und Tellering beschriebenen rundlichen granulierten Zellkerne waren nicht selten, allerdings niemals in der von diesen Autoren angegebenen Anordnung aufzufinden. Cylinderepithelien ließen sich häufig, jedoch meist nur vereinzelt nachweisen. In den nicht selten

ſich zeigenden Häutchen ließen ſich in der Regel zahlreiche wohlerhaltene Leukocyten, ſowie reichliche Pflaſterepithelien erkennen; es handelte ſich hier offenbar um Schleim aus Mundhöhle oder Speiſeröhre; eine Unterſcheidung in dieſer Hinſicht auf Grund der Geſtalt der Pflaſterepithelien zu treffen, iſt wohl unſtatthaft; doch dürfte die fadenziehende Beſchaffenheit einzelner dieſer Gebilde, ferner der Befund von Speichelkörperchen auf die Abſtammung von Mundſchleim zu beziehen ſein; die intakte Beſchaffenheit der Leukocyten auch im ſäurehaltigen Magen ſpricht wohl dafür, daß es ſich um friſchverſchluckten bzw. herabgefloſſenen Schleim handelt; daß derſelbe in Form kleinerer Teilchen und nicht immer in größeren Konvoluten auftritt, läßt ſich wohl hinreichend durch öfteres Verſchlucken oder Herabfließen kleiner Mengen erklären, das häufige Fehlen von Luftblaſen kann teils auf Schleim aus dem Oesophagus bezogen werden, ſchließt aber Speichel nicht aus, da man oft genug ſieht, daß bei längerem Verweilen der Sonde der auf die untergehaltene Schale aus dem Munde herabfließende Speichel nur mit ſpärlichen Luftblaſen untermiſcht iſt. Keineswegs bieten die geſchilderten makroskopiſchen und mikroskopiſchen Verhältniſſe des in dieſem Stadium im Spülwaſſer auftretenden Schleimes Anhaltspunkte, um dieſen vorwiegend als Magenſchleim anſehen zu können."

Wenn dem ſo iſt, wie ſteht es dann mit den mikroskopiſchen Befunden Tellering's und Schmidt's, die Magenleukocyten betreffend? Müſſen uns dieſe dann nicht in fraglichem Lichte erſcheinen, da ihre Ergebniſſe allein auf der mikroskopiſchen Unterſuchung der nach ihrer Methode gewonnenen kleinen Schleimflocken und -fetzen beruhen?

Nachdem Schütz betont hat, daß manche Ungenauigkeiten und Widerſprüche bei der Durchſicht der Literatur eine erneute Unterſuchung zur Klärung der Widerſprüche nicht überflüſſig machten, berichtet er über ſeine eigenen Ergebniſſe. Schütz hält den nach Probefrühſtück exprimierten, mit dem Speiſebrei innig gemiſchten Schleim für Magenſchleim: „Hier handelt es ſich ... offenbar um Magenſchleim. Dieſer wird, wie ſchon durch phyſiologiſche

Unterſuchungen nachgewieſen iſt, während der Verdauung am ſtärkſten und ununterbrochen ſezerniert und geht ebenſo wie der in gleicher Weiſe abgeſonderte Magenſaft eine innige Miſchung mit dem Speiſebrei ein, während fremde Schleimmengen demſelben nur oberflächlich anhaften oder innerhalb desſelben iſoliert bleiben."

Ferner hält Schütz die bei der Ausſpülung des nüchternen Magens im Spülwaſſer zu Tage tretenden Flocken, Faſern, Fetzen und in Form von wolkigen Trübungen zuſammengeballte Schleimmaſſen für Magenſchleim.

Die mikroskopiſche Unterſuchung ergab folgendes: „Sowohl in dem durch Expreſſion gewonnenen „reinen Magenſekret" als in den im Spülwaſſer des nüchternen ſpeiſefreien Magens vorhandenen Flocken bildeten mehrkernige Leukocyten bzw. iſolierte Leukocytenkerne den Hauptbeſtandteil; dagegen waren in den in einzelnen Fällen in Form wolkiger Trübungen auftretenden Schleimpartien nicht ſelten Epithelien in Cylinder- oder Becherform zuweilen in überaus reichlicher Menge vereinzelt oder in Gruppen nebeneinanderlagernd nachzuweiſen. In ſolchen Fällen waren auch oft nur Kerne der Epithelien, meiſt in gruppenweiſer Anordnung, in großer Menge zu ſehen. Derartige Befunde ... waren ausſchließlich bei Erkrankungen des Magens nachweisbar, nie fanden ſie ſich bei Geſunden; daraus können wir den Schluß ziehen, daß eine reichliche Desquamation des Oberflächenepithels vorwiegend bei Erkrankungen des Magens vorkommt.

...Wir haben weiter auch noch die in dem innig mit Speiſen gemengten Schleim nachweisbaren Flöckchen mikroskopiſch unterſucht, wobei wir im großen und ganzen ähnliche Befunde konſtatieren konnten, wie bei den Schleimpartikelchen des nüchternen Magens: Zahlreiche gruppierte Leukocytenkerne im ſäurehaltigen, wohlerhaltene Leukocyten im ſäurefreien Mageninhalt; bemerkenswert war, daß bei krankhaften Zuſtänden auch in dieſen Flöckchen nicht ſelten Cylinderzellen, ferner darmepithelähnliche Zellen nachgewieſen werden konnten."

Während — wie wir gesehen — Schmidt und Schütz auf die Schwierigkeiten aufmerksam machten, fremden Magenschleim von reinem zu unterscheiden, und jeder mit seiner — von dem anderen wieder als unvorteilhaft erwiesenen — Methode versucht, reinen Magenschleim zu gewinnen, hält J. Kaufmann im Jahre 1907 die Erkennung von Magenschleim für leicht und weckt damit neue Hoffnungen auch für das Problem der Gewinnung einwandfrei aus dem Magen stammender Leukocyten. Er ist in der Weise vorgegangen, daß er ein Probefrühstück (Tee und Toast) verabreichte und den nach einer Stunde gewonnenen Mageninhalt sowohl makroskopisch als mikroskopisch auf seinen Schleimgehalt untersuchte. Er äußert sich über den Schleimnachweis wie folgt:

„Wenn Schleim vorhanden ist, ist er durch bloßes Betrachten leicht erkenntlich an seiner wichtigsten Eigenschaft, der Klebrigkeit und Kohärenz. So ist dies der Fall bei den mäßigen Mengen Schleim, welche man unter normalen Verhältnissen nach Probefrühstück mit dem Brotbrei vermischt findet. Die je nach dem Grade des Kauens und der Verdauung mehr oder weniger zerkleinerten Brotpartikel werden durch den Schleim zusammengehalten.

Wenn kein Schleim vorhanden ist, dann fehlt auch die Erscheinung des Konfluierenden und der Kohärenz. Die Brotpartikel sind deutlich separiert."

Über die mikroskopische Erkennung des Magenschleims, die uns am meisten interessiert, berichtet Kaufmann folgendes:

„An- oder Abwesenheit von Schleim sollten bekräftigt werden durch den mikroskopischen Befund, der sehr charakteristisch ist. Bei Anwesenheit von Schleim zeigt das mikroskopische Bild die verschiedenen corpusculären Elemente des Mageninhaltes (Stärkekörner, Hefe, Bakterien, Zellen usw.) durch den Schleim zu kleineren oder größeren Klumpen zusammengehalten. Der Schleim ist leicht zu erkennen an den zahllosen Myelintropfen, welche aufs innigste mit den eben genannten Elementen vermischt sind. Auch an Stellen, wo diese Elemente mehr isoliert liegen, sieht man zahlreiche Myelintropfen, die das ganze mikroskopische Bild unklar und verwaschen erscheinen lassen.

Wenn Schleim fehlt, ſieht man auch keine Myelintropfen; das Geſichtsfeld iſt infolgedeſſen überall durchaus klar und die verſchiedenen Elemente, wie Stärkekörner, Hefe uſw. erſcheinen, da ſie nicht durch Schleim zuſammengehalten werden, einzeln und ſcharf konturiert — ein ſehr markanter Gegenſatz zu dem zuerſt beſchriebenen Bilde mit Schleimbefund."

In einem beſonderen Abſchnitt fügt Kaufmann noch folgende Bemerkung hinzu:

„Ich will hier bemerken, daß man Magenſchleim von verſchlucktem Schleim der oberen Luft- und Speiſewege gewöhnlich unterſcheiden kann. Verſchluckter Schleim iſt weder ſo gründlich noch ſo gleichmäßig mit dem Brotbrei vermiſcht, wie dies bei Magenſchleim der Fall iſt. Der verſchluckte Schleim iſt daher meiſt leicht als von außen beigemengt, als ein „Fremdkörper" zu erkennen, und läßt ſich außerdem mikroskopiſch durch den Befund von Rachen- oder pigmentiertem Bronchial- reſp. Alveolarepithel identifizieren. — Mit Magenſchleim vermengte Zellen haben einen anderen Bau (Cylinderepithel, abgeſehen von Leukocyten, Tumorzellen uſw.) und ſie finden ſich überdies nur bei beſtimmten Formen von Gaſtritis. In dem unter normalen Verhältniſſen abgeſonderten Magenſchleim, von dem hier hauptſächlich die Rede iſt, habe ich zellige Elemente nur äußerſt ſelten und dann auch nur ſehr ſpärlich angetroffen."

In die Fußſtapfen Kaufmann's, der die Erkennung von Magenſchleim — wie wir geſehen — durch den charakteriſtiſchen mikroskopiſchen Befund von Myelintropfen für leicht und eindeutig hält und damit neue Hoffnungen weckt, aus der Sackgaſſe, in die man bei dem Suchen nach einwandfrei aus dem Magen ſtammendem Schleim und in ihm eingebetteten Magenleukocyten geraten war, herauszukommen, tritt im Jahre 1909 v. Aldor mit ſeiner Arbeit: „Beiträge zur Pathologie der Magenſchleimabſonderung". Er ſchreibt: „Für den Nachweis des Magenſchleimes zu kliniſchen Zwecken iſt bei entſprechender Übung die ſorgfältige makroskopiſche und die dieſelbe ergänzende mikroſkopiſche Unterſuchung genügend. In den dem ſchleimhaltigen Mageninhalt entnommenen nativen

mikroskopiſchen Präparaten ſehen wir die bekannten mikroskopiſchen Formelemente des Mageninhaltes eingebettet in einer homogenen oder ſehr fein fibrillären Grundſubſtanz. Iſt der Magenſchleim vermehrt, ſo manifeſtiert ſich dieſer Umſtand im mikroſkopiſchen Bilde durch die große Anzahl der zelligen Formelemente. In großen Haufen ſehen wir verſtreut oder in mehr oder minder großen Haufen ſitzende Leukocyten, normales und degeneriertes Cylinderepithel, teils frei, teils umgeben von einer durch Schleim gebildeten, feinfaſerigen Grundſubſtanz. Das mikroskopiſche Bild des unter normalen Verhältniſſen vorhandenen Schleimes wird durch Zellarmut gekennzeichnet; hie und da iſt eine Leukocyte und Cylinderzelle, oder auch dieſe ſind nicht zu konſtatieren. Auf das Charakteriſtiſche dieſes mikroskopiſchen Bildes machte auch B o a s und namentlich K a u f m a n n aufmerkſam. Ich meinerſeits halte das beſchriebene mikroskopiſche Bild für ſo charakteriſtiſch, daß in der Frage, ob wir es mit normaler oder pathologiſch erhöhter Magenſchleimabſonderung zu tun haben, wie ſehr auch die makroskopiſche Unterſuchung des Mageninhaltes Aufſchluß gibt, endgültig doch nur die mikroskopiſche Unterſuchung des Mageninhaltes Entſcheidung bringen kann. K a u f m a n n bezeichnet außerdem für den Magenſaft als charakteriſtiſch die unter dem Mikroskop in großer Anzahl ſichtbaren Myelintropfen, dies auch unter normalen Verhältniſſen. Im Sinne dieſes Autors iſt der Magenſchleim mikroskopiſch leicht aus jenen unzähligen Myelintropfen zu erkennen, die mit den übrigen Formelementen des Mageninhaltes — Stärkekörnern, Hefepilzen, Zellen, Bakterien uſw. — innig vermengt ſind; doch ſelbſt an Stellen, wo dieſe Formelemente eher iſoliert liegen, ſehen wir zahlloſe Myelintropfen und das Geſichtsfeld durch die letzteren unklar und verwaſchen."

In den beiden zuletzt angeführten Arbeiten von K a u f m a n n und v. A l d o r tauchen als neue Beſtandteile, die gerade für den Magenſchleim charakteriſtiſch ſein ſollen, die Myelintropfen auf. Es iſt nötig, daß wir uns kurz etwas näher mit dieſen Gebilden befaſſen, die nach den beiden Autoren ein ſo leichtes, müheloſes Er-

kennen von Magenſchleim geſtatten. Die Durchſicht der Literatur zu dieſem Punkte wird auch hier wieder uns Widerſprüche auf Widerſprüche vor Augen führen, die unſerer Anſicht nach ebenſo ihre Urſache in dem Übelſtand haben, daß man bei den mikroskopiſchen Magenſaftpräparaten nur durch den Magenſaft verdaute Elemente vorfindet.

Als erſter hat dieſe Myelintropfen im Jahre 1887 ebenfalls Jaworſki beſchrieben. Auch Tellering erwähnt ſie in ſeiner Doktorarbeit, nach ihm A. Schmidt in ſeiner Arbeit über den Magenſchleim im Jahre 1896. Wir geben hier den Bericht von Schmidt über dieſen Punkt wieder, weil er uns in Kürze über die früheren Arbeiten darüber orientiert: Schmidt ſchreibt: „Häufiger Beſtandteil des Magenſchleimes ſind die eigentümlichen, ſog. „ſchneckenförmigen Spiralen", auf welche zuerſt Jaworſki aufmerkſam gemacht hat (Münch. med. Wo. 1887 Nr. 32). Es ſind rundliche, mattglänzende Tropfen von der Größe eines roten Blutkörperchens bis zu der eines Stärkekornes, welche in der Mitte einen hellen Punkt zeigen und von dieſem ausgehend eine ſcharfe, ſpiralförmig verlaufende Linie gleich einer Uhrfeder. Nicht immer iſt ihre Geſtalt ſo typiſch: es kommen auch Formen aus concentriſchen Kreiſen oder aus unregelmäßig verlaufenden Linien vor. Sie liegen meiſt in Gruppen beiſammen, umgeben von vielen kleinen, ovalen oder länglichen Formen, die nicht gezeichnet ſind, ſondern als mattglänzende Tropfen mit hellem Zentrum erſcheinen. Ewald hielt dieſe Gebilde für durch den Magenſaft veränderte Reſte von Fleiſchfaſern (Klinik der Verdauungskrankheiten).

Dieſe Anſicht iſt falſch, weil man ſie auch, nach Boas, ſogar konſtant (Lehrbuch, S. 187) im nüchternen Magenſaft vorfindet. Boas ſelbſt ſchließt ſich der Anſicht Jaworſki's an, der ſie durch Einwirkung des Magenſaftes auf Pharynxſchleim entſtehen ließ.

In ſeiner ſpäteren mit Korczynſki veröffentlichten Arbeit (Dt. Arch. f. klin. Med. LXVII, 1891, S. 578) wird erwähnt, daß Profeſſor Rovicz in Krakau dieſe ihm demonſtrierten Gebilde für identiſch mit Myelintropfen erklärt habe. Meine eigenen Unter-

ſuchungen beſtätigen dieſe letztere Erklärung durchaus. Die im Morgenſputum Geſunder und an Bronchitis leidenden Menſchen häufig vorkommenden ſog. Myelintropfen ſind von Guttmann und Schmidt (Zeitſchr. f. klin. Med. III, 1881, S. 124) und von Panizza (Dt. Arch. f. klin. Med. XXVIII, 1881, S. 343) genauer ſtudiert worden.

Bringt man ein myelinreiches Sputumflöckchen mit 0,1% HCl oder künſtlichem Magenſaft zuſammen, ſo findet man nach 24 bis 48 Stunden die Myelintropfen im Bodenſatz. Unter dem Mikroskop erkennt man, daß ſie ihre homogene Struktur verloren haben und dieſelben ſpiralförmigen Zeichnungen und konzentriſchen Kreiſe aufweiſen wie die von Jaworſki beſchriebenen Gebilde. Offenbar gelangen die Myelintropfen mit dem verſchluckten Trachealſchleim in den Magen. Irgendeine diagnoſtiſche oder pathognoſtiſche Bedeutung kommt ihnen nicht zu."

Mit dieſen Angaben über die Literatur und eigene Unterſuchungen macht es Schmidt uns glaubhaft, daß die Myelintropfen und die ſchneckenförmigen Spiralen Jaworſki's identiſch ſind und daß ſie aus verſchlucktem Trachealſchleim, verſchlucktem Sputum, herrühren, mit aus dem Magen ſtammenden Formelementen alſo nichts zu tun haben. Dieſe Anſicht wird — wie wir geſehen — von Jaworſki, Korczynſky, Rovicz, Tellering und Schmidt vertreten. Umſo erſtaunter müſſen wir drum ſein, daß in den Arbeiten von Kaufmann und v. Aldor eben dieſelben Gebilde als charakteriſtiſch für Magenſchleim angeſehen werden und ihr Nachweis es leicht und einwandfrei geſtatte, aus dem Magen ſtammenden Schleim ſofort zu erkennen.

v. Aldor ſchreibt ſelbſt darüber: „Jaworſki war derjenige, der als häufige Beſtandteile des Magenſaftes ſchneckenförmige Spiralen beſchrieb. ... Über die Natur dieſer Gebilde gelangten mehrere, ſpäter als unrichtig erwieſene Erklärungen in die Öffentlichkeit, bis Jaworski gemeinſchaftlich mit Korczynſky und Rovicz den Beweis erbrachte, daß dieſelben mit den Myelintropfen identiſch ſind. Dieſe Auffaſſung teilte ſpäter auch

Schmidt, ohne aber der Anwesenheit dieser Gebilde diagnostische oder pathologische Bedeutung zuzuschreiben. Im Sinne seiner Auffassung geraten die Myelintropfen aus dem verschluckten Trachealschleim in den Magen, wo unter Einwirkung des Magensaftes ihr charakteristisches Aussehen zustande kommt. In der allerjüngsten Zeit hat sich, wie erwähnt, Kaufmann mit dieser Frage beschäftigt, und er hält die Myelintropfen für einen normalen Bestandteil des Magensaftes; nach ihm ist unter dem Mikroskop der Magenschleim an den Myelintropfen zu erkennen, und wenn dieselben fehlen, ist auch kein Magenschleim vorhanden. Unsere Untersuchungen sprechen für die Richtigkeit dieses Standpunktes, insofern als wir die Myelintropfen im mikroskopischen Bilde des Magensaftes stets fanden, während sie konsequent in jenen krankhaften Fällen fehlen, in welchen im Mageninhalt der vollständige Mangel der Schleimbildung zu konstatieren war."

Die Ansichten der einzelnen Autoren decken sich in keiner Weise. Nach der Auffassung der einen können wir sicher sein, bei dem Vorhandensein der Myelintropfen verschlucktes Sputum vor uns zu haben, nach der Ansicht der anderen sind wir vielmehr im Gegenteil felsenfest davon überzeugt, daß wir reinen Magenschleim unter dem Mikroskop sehen. Die Reaktion auf die von Kaufmann und v. Aldor vertretene Auffassung konnte drum nicht lange auf sich warten lassen. Noch in demselben Jahre, 1909, erscheint eine weitere Arbeit von Schütz, der schärfstens dagegen Stellung nimmt:

„Betreffs des mikroskopischen Verhaltens des Magenschleims kann ich der Behauptung Aldor's, dieses biete so charakteristische Merkmale, daß man daraus allein Magenschleim zu erkennen und normalen von pathologischem Schleim zu unterscheiden vermöge, nicht beistimmen. Aldor meint sogar, daß man aus dem Reichtum der Formelemente des Magenschleimes auf die Reichhaltigkeit der Schleimbeimengungen schließen könne. Als Formelemente bezeichnet er Leukocyten und Cylinderepithel in einer feinfaserigen

Grundſubſtanz. Normaler Schleim ſei durch Zellarmut gekennzeichnet.

Demgegenüber möchte ich hinweiſen, daß Leukocyten bekanntlich auch von außen ſtammen und ſich auf verſchiedene Art dem Chymus beimengen können.... Wie Adolf Schmidt mit Recht erwähnt, iſt ſogar bei Vorhandenſein reichlicher Gruppen von Zellreſten oder Leukocyten der Verdacht auf Schleim fremder Herkunft gerechfertigt. ... Auch die Annahme Aldor's, der in Übereinſtimmung mit J. Kaufmann behauptet, die im Schleim ſo häufig vorkommenden Myelintropfen ſeien charakteriſtiſch für den Magenſchleim kann ich nicht gelten laſſen. Dieſe Gebilde, auf deren Vorkommen im Mageninhalt ich ebenſo wie auf die mit ihnen betreffs ihrer Herkunft identiſchen Spiralen ſchon vor Jaworſki aufmerkſam gemacht habe, finden ſich ebenſo häufig im ectogenen Schleim. Ich habe ſie ebenſo, wie ſpäter Jaworſki und Tellcring als Produkte der Einwirkung des Magenſaftes auf das aus den Luftwegen ſtammende Mucin aufgefaßt. Es iſt gewiß auch möglich, daß ſie aus dem Magenſchleim entſtehen können.

Hieraus iſt erſichtlich, daß der mikroskopiſche Befund, mit Ausnahme der nicht regelmäßig und auch nicht häufig nachweisbaren Cylinderepithelien und ihrer Kerne, keinerlei charakteriſtiſche Merkmale für den Magenſchleim ergibt."

Damit hat auch die zweite Aera der mikroskopiſchen Unterſuchung des Magenſaftes bzw. -ſchleimes, in der man ſich mit teilweiſe hoffnungsvollen Ausſichten bemühte, endogenen Magenſchleim einwandfrei von ectogenem zu unterſcheiden, einen ſehr empfindlichen Rückſchlag erlitten.

Wir aber lernen hier erkennen, wie ſchwierig es iſt, einwandfreie Diagnoſen zu ſtellen, und wie weit man noch davon entfernt iſt, die mikroskopiſche Unterſuchung des Magenſaftes dem praktiſchen Arzt als ein leichtes diagnoſtiſches Hilfsmittel zum Nachweis der chroniſchen Gaſtritis zu empfehlen.

Im Jahre 1911 erſcheint eine Arbeit von Galambos: „Über die funktionelle Magenunterſuchung“. Über die Magenleukocyten erwähnt er in dieſer Arbeit als Neues nur folgendes:

„Bei Achylie, alſo beim Fehlen der Salzſäure und des Pepſins, ſind die Leukocyten vollſtändig intakt, beſitzen alſo ein intaktes Protoplasma und einen intakten Kern (Jaworſki); dagegen iſt das Protoplasma ſchon bei Anacidität (Salzſäure —, Pepſin +) verdaut, verſchwunden; nur der Kern vorhanden, ebenſo wie bei Hyp-, Norm-, Hyperacidität. Beim Vorhandenſein von wirkſamen Salzſäure + Pepſin werden die Kerne auch zerbröckelt, in kleine lichtbrechende Granula zerlegt und nur hier und da erkennbar.“

Auf dieſe Feſtſtellungen werde ich ſpäter bei meinen eigenen Unterſuchungen zurückkommen.

Galambos iſt außerdem der Anſicht, daß das Vorhandenſein von vielen Leukocyten und beſonders von reichlichem Pigment auf den trachealen bzw. bronchialen Urſprung des Schleimes hinweiſe.

In der Neuauflage ſeines Buches: „Diagnoſtik und Therapie der Magenkrankheiten“, 1911, erwähnt Boas erſt die auf Jaworſki zurückgehenden Befunde, daß ein ſäurehaltiger Magenſaft andere Bilder liefert, wie ein ſäurefreier. Er fügt dieſen Betrachtungen folgende Angaben hinzu:

„Bisweilen überwiegen die Leukocyten (im mikroſkopiſchen Geſichtsfeld) ſo, daß man überhaupt nur dieſe ſieht, in anderen Fällen iſt das Geſichtsfeld nur durch Magenepithelien beherrſcht, in noch anderen findet man nur die oben genannten großen Zellen, die offenbar Zellkerne von Epithelien darſtellen. In wieweit dieſe verſchiedenen Bilder auf beſondere Texturveränderungen der Magenſchleimhaut zurückzuführen ſind, läßt ſich zur Zeit noch nicht ſagen.“

Wichtig iſt aber nach Boas der Nachweis großer Mengen Magenſchleim ſowie Epithelzellen der Magenſchleimhaut und von Leukocyten in großen Verbänden, um differentialdiagnoſtiſch eine Magenneuroſe auszuſchließen.

Es rückt nun bald die Zeit des großen Krieges heran. Elf Jahre lang verſtummen die Stimmen in der Literatur über das Magenleukocytenproblem.

Erſt im Jahre 1922 wecken die Franzoſen Richet, Loeper und Marshal wieder das Intereſſe für die Leukocyten im Magenſaft und ſie leiten mit ihren Arbeiten die dritte und jüngſte Aera der mikroſkopiſchen Unterſuchung des Magenſaftes ein, in der man immer wieder betont, daß die Diagnoſe der chroniſchen Gaſtritis heute das Magenproblem ſei, und in der von den verſchiedenſten Seiten verſucht wird, in dem Sedimentbefund des Magenſaftes gerade die für die chroniſche Gaſtritis charakteriſtiſchen Zellen zu finden. Die Durchſicht der neueſten Literatur ab 1922 düfte die intereſſanteſte Arbeit ſein, weil wir hier die jüngſten und für meine Unterſuchungen mit-beſtimmenden Befunde kennen lernen werden.

Die Franzoſen ſtellten feſt, daß bei geſunden Mägen im nüchternen Zuſtand die Zahl der Leukocyten im Magenſaftſediment gleich null iſt, daß aber bei der Verdauung eine phyſiologiſche Leukopedeſe ſtattfinde, die auf der Höhe der Verdauung ihren Höhepunkt erreiche. Sie ſprachen von der Leukopedèse gastrique. Sie ſchrieben dieſen Leukocyten ſelbſt eine Verdauungskraft zu. Das peptiſche Vermögen derſelben mit Salzſäure gepaart ſoll die Wirkung von Pepſin und Salzſäure um das Vierfache übertreffen. Die Franzoſen fanden ferner, daß die Auswanderung der weißen Blutkörperchen je nach dem Reizmittel, das ſie benutzten, verſtärkt oder weniger ſtark einſetzte, und ſie ſtellten dieſe Flüſſigkeiten in der Reihe auf wie folgt: Bouillon, Milch, Eiweiß, iſotoniſche Löſungen. Gleichzeitig mit der erhöhten Leukopedeſe gehe eine Leukopenie im Blute einher.

In geſunden Mägen treten nach der Unterſuchung der Franzoſen die polynucleären Zellen hervor, von denen 80—90% Segmentkernige darſtellen ſollen. Bei Perſonen mit ſtarkem Salzſäuregehalt herrſchte die Polynucleoſe vor, bei denen mit wenig Salzſäure fänden ſich bis zu 50% Lymphocyten und darüber. Nach

ihnen ist gerade der Befund von zahlreichen Lymphocyten charakteristisch für die chronische Gastritis und das Magencarcinom.

In der Neuauflage von Boas' Buch aus dem Jahre 1925 hat sich in dem Kapitel: „Mikroskopische Untersuchung des Mageninhaltes" gegenüber der im Jahre 1911 erschienenen nichts geändert. Boas betont, daß allen Formen der chronischen Gastritis der Befund von echtem, von der Magenschleimhaut abgesondertem Schleim gemeinsam ist. Es gibt allerdings nach ihm auch Fälle, selbst schwere chronische Katarrhe, bei denen der Schleim im Mageninhalt (auch dem nüchternen) fehlt oder nur in geringem Maße vorhanden ist. Aber auch in solchen Fällen weist nach Boas das Zentrifugat Leukocyten, Zellkerne und mehr oder weniger veränderte Epithelien auf. Ob es auch chronische Gastritiden ohne jede Abstoßung von Zellelementen und Lymphocyten gibt, weiß Boas genau so wenig wie im Jahre 1911 zu entscheiden.

Demgegenüber betonen aber Schindler und Hohlweg, daß sich nur bei dem einfachen chronischen Magenkatarrh reichliche Schleimmengen, Epithelzellen und größere Leukocytenmengen finden, bei der hypertrophischen und atrophischen Form der chronischen Gastritis sind sie nicht vorhanden. Hohlweg schreibt im Jahre 1926: „Boas mißt dem konstanten Vorkommen großer Schleimmengen in Verbindung mit Epithelzellen und größeren Leukocytenverbänden im nüchternen Magen die Hauptbedeutung für die Diagnose (chronische Gastritis) bei: Ich stimme Schindler zu, wenn er sagt, daß dieser Befund nur bei Catarrhus chronicus mucosus simplex festgestellt werden kann, bei der hypertrophierenden und atrophischen Gastritis aber fast immer fehlt."

Durch die Arbeiten der Franzosen ist das Interesse an den Leukocyten im Magensaft mächtig gefördert worden. In allen Ländern werden ihrerseits Forschungen angestellt.

1926 berichtet der Amerikaner Hou über die Leukopedese

an Hunden mit Pawlowſchem Blindſack. Er ſtellte eine Auswanderung polymorphkerniger Leukocyten im Nüchternſaft feſt.

Im Jahre 1928 betont Sahli in ſeinem Buch: „Kliniſche Unterſuchungsmethoden, I. Band," gleich den Autoren der zweiten Aera der mikroſkopiſchen Unterſuchung des Magenſchleimes, in mehr oder weniger übereinſtimmender Form, daß die mikroſkopiſche Unterſuchung die Herkunft des Schleimes feſtſtellen kann, indem ſich häufig — wie er ſchreibt — im Inneren der Schleimflocken die für den Urſprungsort charakteriſtiſchen Epithelformen nachweiſen laſſen. Wie die früheren Autoren berichtet er, daß für verſchlucktes Sputum die pigmentierten Lungenepithelien charakteriſtiſch ſind. Der echte Magenſchleim enthält nach ihm — wie es uns auch ſchon zur Genüge bekannt iſt — bei gutem Verdauungschemismus bloß große, rundliche oder längliche Epithel- und vereinzelte Leukocytenkerne, während das Zellprotoplasma durch Quellung und Verdauung unkenntlich geworden iſt. Bei ſchlechtem Verdauungschemismus dagegen können die Zellen des Magenepithels in toto ſichtbar bleiben.

Es intereſſiert uns mehr, was er über den chroniſchen Magenkatarrh zu berichten weiß: „Charakteriſtiſch für einen Magenkatarrh iſt ſtärkerer Schleimgehalt, entweder in gleichmäßiger Beimengung . . . oder in unregelmäßig grobflockiger, fetziger, nicht geballter Form mit reichlicheren polymorphen Leukocyten- und Epithelkernen. In größerer Zahl ſind ſie (die Leukocyten) — ſo ſchreibt Sahli — falls es ſich nicht um verſchlucktes und verdautes Sputum handelt, offenbar der Ausdruck eines katarrhaliſchen Zuſtandes der Magenſchleimhaut. Jaworski hat ſie namentlich bei Hyperſekretionszuſtänden beſchrieben. Ich fand ſie aber auch bei andersgearteten katarrhaliſchen Erkrankungen des Magens oft in großer Menge.

In demſelben Jahre betont in New York J. Kaufmann, der uns bereits 1907 dadurch bekannt geworden iſt, daß er einer der wenigen war, die die Erkennung von Magenſchleim durch den Befund der Myelintropfen für äußerſt leicht und charakteriſtiſch hielten —

wogegen dann zwei Jahre ſpäter E. Schütz in Wien mächtig Sturm gelaufen hat — daß die mikroſkopiſche Unterſuchung des Magenſaftes dem praktiſchen Arzt wertvolle Anhaltspunkte für ſeine Diagnoſenſtellung geben könne. Er ſchreibt:

„Die hohe Nutzbarkeit der mikroskopiſchen Unterſuchung für den Praktiker ergibt ſich ſchon daraus, daß der Befund von gewiſſen Beimengungen (Mikroorganismen, Zellelementen uſw.) ſichere Anhaltspunkte gibt für die Feſtſtellung von ſtrukturellen Veränderungen der Magenwand (Katarrh, Entzündung, Geschwür, Krebs). Die diagnoſtiſche Verwertbarkeit dieſer direkten Zeichen pathologiſch-anatomiſcher Zuſtände bildet den eiſernen Beſtand unter den Kenntniſſen, welche wir aus Mageninhaltsunterſuchungen bisher für die Klinik gewonnen haben."

Durch die Arbeiten der Franzoſen angeregt, verſucht im Jahre 1929 der Italiener A. Gentili den diagnoſtiſchen Wert der Leukopedeſe bei verſchiedenen Magenerkrankungen zu prüfen. Er zählte die auf der Magenſchleimhaut abgeſonderten Leukocyten nach ihrem Mengenwert im ausgeheberten Peptonreizfrühstück und fand, daß bei Magencarcinomen der Leukocytenwert erhöht iſt. Doch kann er auf Grund ſeiner Ergebniſſe der Leukopedeſe keinen diagnoſtiſchen Wert zur Erkennung der chroniſchen Gaſtritis beimeſſen, am eheſten noch zur Unterſcheidung von peptiſchem und krebſigem Ulcus.

Das durch den Weltkrieg in Deutſchland etwas erlahmte Intereſſe an den Magenleukocyten wird 1929 durch Fr. Kauffmann, Berlin, wieder aufgerüttelt: „Nach unſeren eigenen Erfahrungen kommt dem Studium der Leukocyten im Magenſchleim für die kliniſche Diagnoſe Gaſtritis eine größere Bedeutung zu, als im Gegenſatz zu der franzöſiſchen Schule (Loeper) in Deutſchland heute angenommen wird." Kauffmann ſchreibt dann wörtlich weiter: „Oft iſt man erſtaunt über die großen Mengen beſonders von eoſinophilen Zellen, die im Schleim oder auch im Zentrifugat des Magenſaftes vorhanden ſind."

Nachdem nach Anſicht der Franzoſen für die Diagnoſe der Gaſtritis die Lymphocyten zu 50% und mehr charakteriſtiſch waren, nach Boas und Sahli die polymorphkernigen Leukocyten, tauchen jetzt in dem Problem der Gaſtritisdiagnoſe die eoſinophilen Zellen auf.

Noch in demſelben Jahre weiſt auch v. Bergmann, Berlin, auf die Wichtigkeit der Magenſedimentunterſuchung hin und äußert, daß ſie durch Oxydaſereaktion weiter auszubauen wäre.

Auf Grund ſeiner eingehenden pathologiſch-anatomiſchen und pathologiſch-hiſtologiſchen Studien, in denen er an Schnittpräparaten geſehen hat, wie bei krankhaften Zuſtänden der Magenſchleimhaut die Leukocyten manchmal in direkten Leukocytenſtraßen zwiſchen den Epithelzellen in das Magenlumen durchwandern, macht Konjetzny 1930 als Pathologe auf die Bedeutung der Leukocyten im Magenſaft für die Klinik aufmerkſam:

„Den in die Magenhöhle gelangten Leukocyten muß auch kliniſch größte Beachtung zugewandt werden. Sie kliniſch nachzuweiſen und diagnoſtiſch zu verwerten, liegt nahe (Loeper). Auf die Bedeutung der Leukocytenbefunde im ausgeheberten Mageninhalt für die kliniſche Diagnoſe der akuten Gaſtritis hat erſt kürzlich von Bergmann im Anſchluß an die Unterſuchungen von Loeper und Marshal hingewieſen."

In einer Arbeit über „Gaſtritisdiagnoſtik durch Schleimnachweis" ſchreibt zu den Arbeiten der Franzoſen 1930 Simchowitz:

„Nachdem Richet den Begriff der „leukopedèse gastrique" geprägt hatte, worunter er die Auswanderung der Leukocyten aus den Blutgefäßen ins Mageninnere verſteht, haben beſonders Loeper und Marshal dieſe Vorgänge genauer ſtudiert und dabei gefunden, daß bei Hyperacidität mehr Polynucleäre, bei Subacidität, und zwar beſonders bei Gaſtritis und Carcinomen, mehr

Lymphocyten auftreten. Wir haben letzteres allerdings bei unſeren Unterſuchungen nicht in vollem Umfange beſtätigen können.

Wir ſelbſt fanden ... folgendes: Die wichtigſten zellulären Beſtandteile des Mageninhaltes im Nüchternzuſtand oder nach Probetee ſind Leukocyten und zwar meiſt polynucleären Charakters. Sie liegen meiſt in dem Schleim eingebettet, und zwar in mäßiger Zahl in den kleinen Schleimflöckchen. Reichlicher ſind ſie in den großen Flocken und Klumpen enthalten, die mit ihnen geradezu vollgepfropft erſcheinen können. Außerhalb der Schleimflöckchen finden ſich die Leukocyten meiſt nur in ganz geringer Zahl. Wenn es ſich nicht um eine ſtarke Hemmung der Magenſaftſekretion handelt, ſind meiſt nur die Kerne der Zellen enthalten, da der Zellleib der Magenſaftverdauung anheimgefallen iſt. Hierauf hatte ſeinerzeit ſchon Jaworſki hingewieſen."

Über die Zählung der Leukocyten äußert er ſich wie folgt: „Wenn reichlich Schleim im Mageninhalt vorhanden iſt, ſo gelang es nur ſchwer, die hauptſächlich in den Schleimflocken enthaltenen Leukocyten bei der Vorbereitung zur Zählung (ſtarkes Schütteln, wie es Gentili angegeben hat) gleichmäßig zu verteilen. Bei verſchiedenen Stichproben desſelben Mageninhaltes erhielten wir deshalb mitunter verſchiedene, zum Teil ſtark auseinanderweichende Zahlen. Es gelang uns daher nicht, die zahlenmäßigen Angaben Gentili's und Loeper's zu beſtätigen."

Auch H. Strauß, bei dem Simchowitz Aſſiſtenzarzt war, mißt der Mikroſkopie des Magenſaftſedimentes immer größere Bedeutung bei.

1931 berichtet Fr. Kauffmann Eingehenderes über ſeine bei der mikroſkopiſchen Untersuchung des Magenſaftes gewonnenen Erkenntniſſe:

„Wir haben den Leukocytenbefunden ſeit längerer Zeit große Aufmerkſamkeit geſchenkt. Ohne Frage iſt ihr reichliches Vorhandenſein unter gewiſſen Vorausſetzungen ein Symptom von erheblicher praktiſcher Brauchbarkeit. Oft finden ſich die Leukocyten in

großen Maſſen, meiſt in Haufen zuſammenliegend und mit Epithelzellen vermiſcht, hauptſächlich im Schleim.

Zu ihrer Darſtellung ſtreiche man den Schleim in nicht zu dikker Schicht auf den Objektträger aus. Fehlt Schleim, ſo kann man auch im Zentrifugat des Magenſaftes nach den weißen Blutkörperchen ſuchen.

Färbt man das getrocknete Präparat nach den Methoden für Blutbilder (Giemſa, Jenner-May), ſo reſultiert meiſt kein ſchönes Bild. Am beſten gelingt die Färbung mit Hämatoxylin-Eoſin nach Fixierung des raſch getrockneten Präparates mit Methylalkohol.

Bei Geſunden finden ſich faſt ausſchließlich größere und kleinere Epithelien und nur hier und da ein polymorphkerniger Leukocyt. . . . Einzelne Leukocyten . . . gehören zu den normalen Beſtandteilen des Mageninhaltes, beſonders des Nüchternſekretes. Bei Nahrungsaufnahme iſt ihre Menge auch abhängig von der Art der in den Magen eingeführten Subſtanzen. . . . Für uns iſt wichtig, daß ihre Menge auch vom Zuſtand der Magenſchleimhaut abhängig iſt: zum mindeſten bei einzelnen Formen der Gaſtritis laſſen ſich polymorphkernige Leukocyten neben Rundzellen ſowie Cylinderepithelien oft in großer Menge nachweiſen. . . . Offenbar finden ſie ſich am reichlichſten bei friſch entzündlichen Schüben, am ſpärlichſten bei vorgeſchrittener Atrophie. Wir ſahen Fälle, bei denen man beim Zentrifugieren geradezu ein eitriges Sediment erhielt. Im achyliſchen Magen ſind die Zellen am beſten erhalten. Sonſt iſt ihr Protoplasma mehr oder weniger durch das Pepſin verdaut, während die Kerne offenbar widerſtandsfähiger ſind. Unter ſolchen Bedingungen findet man dann die ſog. Jaworſki'ſchen Kerne, meiſt in eigentümlicher Gruppierung zuſammenliegend, die ja nichts anderes als die Kerne von Leukocyten ſind. Vielfach iſt die große Zahl eoſinophiler Leukocyten bemerkenswert, ein Befund . . . der bei der Häufigkeit zahlreicher eoſinophiler Zellen im Gewebe der entzündlich veränderten Schleimhaut durchaus verſtändlich iſt."

Wir wundern uns nur, daß es bei den immer wiederkehrenden Angaben, die Leukocyten ſeien außer im achyliſchen Magen nur

mehr als Kernrudimente ohne Protoplasma vorhanden, überhaupt möglich ist, eosinophile Zellen zu sehen, da diese ja nur aus den Granula im Protoplasma zu erschließen sind.

Aber nachdem Konjetzny und auch Hamperl in den Schnittpräparaten bei chronischer Gastritis eosinophile Zellen entdeckt hatten und auch Kauffmann auf sie aufmerksam gemacht hatte, stellt 1932 Stavenhagen in seiner Doktorarbeit den Befund von eosinophilen Zellen im Nüchternsaft selbst bei normaciden (!) Mägen als charakteristisch für chronische Gastritis hin. Er schreibt: „... aus dem Magen stammende Leukocyten ... befinden sich in größeren oder kleineren Schleimflocken und zwar in einem sehr veränderten Zustand. Das Protoplasma ist weitgehend zerstört und auch die Konturen der Kerne sind nicht deutlich sichtbar." Trotzdem heißt es aber weiter: „Mit absoluter Sicherheit sind eosinophile Zellen zu erkennen. Zwar haben auch sie zum größten Teil ihre Kern- und Protoplasmastruktur verloren, aber wir erkennen sie an ihren leuchtend roten Granula, die sich in etwas über Kokkengröße präsentieren. Die roten Granula liegen in einem Verband von Leukocytengröße zusammen oder auch selten vereinzelt im Blickfeld." Stavenhagen stellt als wichtigstes Ergebnis seiner Arbeit das Vorkommen von eosinophilen Zellen im Magensaft und ihre Beziehungen zur Erkrankung fest:
bei Magengesunden fanden sich keine oder nur sehr spärliche Leukocytenreste,
bei akuter Gastritis und Gastritis hypertrophicans reichlich Leukocyten in Schleimflocken gehüllt,
bei subakuter und chronischer Gastritis mit oder ohne Geschwür treten eosinophile Zellen, kenntlich an den erhalten gebliebenen Granula, in den Vordergrund,
bei Ulcus duodeni sind ebenfalls eosinophile Zellen zu finden, wenn auch andere Momente für Gastritis sprechen.

Differentialdiagnostisch kann ein Leukocytenbefund im Magensaft für Carcinom nicht verwertet werden. Eosinophile Zellen sind auch bei Magencarcinom zu finden.

Zur Frage der chroniſchen Gaſtritis ſchreibt Stavenhagen weiter noch:

„Die Eoſinophilie im Magenſaft bei chroniſcher Gaſtritis iſt oft mit gleichzeitigem Befund von vielen Bakterien, ſelten mit dem von anderen Leukocyten verbunden. Eine Lymphocytoſe, wie ſie Loeper und Marshal während des Verdauungsaktes feſtſtellten, konnte im nüchternen Magenſaft nicht beobachtet werden."

1933 erſchien eine ſehr umfaſſende Arbeit von Westphal und Kuckuck: „Der Zell- und Leukocytengehalt des Magensaftes unter normalen und pathologischen Bedingungen".

Wir müssen uns wundern, daß diese Autoren bei der Reichhaltigkeit der bis jetzt ſeit 1880 angeführten Literatur zu Anfang ihrer Arbeit schreiben: „Eine Literatur ausgedehnten Grades gibt es merkwürdigerweise über den Zellgehalt im Magensaft nicht. .... Zum Teil liegt auch sicher dieses nicht sehr große Interesse daran, daß diese Untersuchungen etwas mühevoll sind und nicht auf den ersten Blick sehr vielversprechend erscheinen".

Die Verfasser machten sich aber die große Mühe, nicht nur im Nüchternsaft, sondern analog der fraktionierten Ausheberung zur Feststellung der Acidität auch die Zellwerte und deren Schwankungen in jeder Ausheberung systematisch durch Kurven zu erfassen. Sie unterscheiden eine Exsudation von einer Desquamation. Unter Exsudation verstehen sie die Auswanderung der Leukocyten aus den Capillaren in das Magenlumen, die sog. Leukodiapedese, und in geringerem Maße auch die Auswanderung nicht fixer Bindegewebszellen aus dem Interstitium in die Magenhöhle, die sog. Histiodiapedese. Mit Desquamation bezeichnen sie die normalerweise dauernd in geringer Menge ſtattfindende, bisweilen jedoch hochgradig vermehrte Abschilferung und Abstoßung der Magenepithelien. Sie zählten außer den Leukocyten alle Zellen, die sich im Magensaft befanden: Magenepithelien, Histiocyten, Lymphocyten, Plattenepithelien und versuchten in den Ausstrichen zwischen diesen Zellen zu differenzieren. Sie finden die bei weitem größten Zellvermehrungen bei der echten chronischen Gastritis, der akuten Gastroenteritis und

der indirekt entstandenen Gastritis bei Infekten. Der Prozentsatz an Leukocyten ist dabei nach ihren Untersuchungen von der Normaldurchschnittszahl von 25% auf 65—75% gestiegen.

Über das Aussehen der einzelnen Zellformen äußern sich Westphal und Kuckuck wie folgt: „Natürlich bestehen große Unterschiede zwischen ihm (dem Magensaftausstrich) und dem Bilde eines Blutausstriches, da auch selbst bei niedrigem Salzsäuregehalt des Magensaftes die Zelleiber schnell angedaut werden. Man findet infolgedessen nur die Kerne und nur, wenn besonders große Mengen von Magenepithelien abgeschilfert werden, sieht man in großer Menge gut erkennbar den Zelleib. Die Hauptmasse der Zellen besteht im allgemeinen aus Magenepithelien oder richtiger gesagt ihren Kernen. Die Unterscheidung von den Plattenepithelien aus der Mundhöhle und dem Oesophagus ist leicht, wenn diese, wie das häufig der Fall ist, noch ihren großen Zelleib behalten haben. Schwieriger erschien im Anfang die Scheidung fast runder stark sich färbender Kerne der Magenepithelien von den Lymphocyten. Wir mußten uns aber im Laufe der Zeit immer mehr davon überzeugen, daß sich oft Reste eines größeren Zelleibes bei diesen fraglichen Kernen fanden, der nicht von einem Lymphocyten stammen konnte, sondern nur von einer Epithelzelle. Solche Feststellungen häuften sich im Laufe der Zeit ... so daß wir am Schluß der Untersuchung nicht mehr der Ansicht sind, daß ... die Lymphocyten im Magensaft eine irgendwie bedeutende Rolle spielen. Ganz anders liegt das bei den an den gelappten Kernen sicher zu erfassenden Leukocyten. Bei hyperaciden Mägen ist die schnell einsetzende Andauung der Zellen meist so stark, daß nur noch gerade die Kernfigur der Gelapptkernigen vorhanden ist und auch diese ist manchmal schon in einzelne Teile zerfallen."

Woraus Westphal und Kuckuck die Histiocyten zu erschließen suchten, erhellt aus folgendem: „Von den eigenen tierexperimentellen Untersuchungen war uns geläufig, eine wie große Bedeutung bei der zelligen Exsudation wenigstens in der pylorischen Region des Magens die Bindegewebswanderzellen spielen. Auch in den Sedimenten aus menschlichen Mägen glauben wir sie bisweilen

ansprechen zu können, vor allem in den letzten Partien der Magensekretionsausheberung fanden sich ... längliche, in der Mitte leicht eingebuchtete oder leicht gebogene Zelleiber, bei denen durchaus die Möglichkeit besteht, infolge ihrer großen Ähnlichkeit mit den selbst beobachteten frisch ausgewanderten Bindegewebszellen im Hundemagen, daß es sich um nicht fixe Histiocyten handelt, deren Kern beim Hindurchtritt durch die Epithelphalanx leicht verbogen oder eben eingebuchtet wurde."

Stellungnehmend zu den Ergebnissen der Franzosen schreiben Westphal und Kuckuck: „Ihre Befunde weichen leider in starkem Maße von den unsrigen ab. ... Größere und sicher feststellbare Beimengungen von Lymphocyten oder ihren Kernen kamen kaum oder nur selten vor. Den Satz der französischen Untersucher Loeper und Marshal: „Bei der Differentialzählung der Leukocyten erhält man ähnliche Resultate wie im Blut" können wir leider in keiner Hinsicht bestätigen, auch vermißten wir jede Angabe über das reichliche Vorkommen der abgestoßenen Epithelien im Magensaft in ihrer großen zusammenfassenden Publikation. Ihre Annahme, daß alle gezählten Zellen Leukocyten seien, beeinträchtigt demnach sehr die Beurteilungsmöglichkeit ihrer Befunde."

Damit sprechen Westphal und Kuckuck die Vermutung aus, daß es sich bei den von den Franzosen festgestellten Lymphocytenbefunden gar nicht um weiße Blutkörperchen, sondern um die Kerne der Magenepithelien gehandelt hat.

Von eosinophilen Zellen, die nach Konjetzny, Hamperl, Kauffmann und Stavenhagen eine so bedeutende Rolle bei der chronischen Gastritis spielen, erwähnen Westphal und Kuckuck kein einziges Wort, sicher weil sie sich bewußt waren, daß eine so feine Differenzierung innerhalb der Leukocyten bei den im sauren Magensaft nur übriggebliebenen Kernen bzw. Kerntrümmern nicht möglich ist.

Henning unterstreicht aber 1934 wieder die Bedeutung der eosinophilen Leukocyten: „Bei der relativ großen Bedeutung, die eine so einfache und leicht ausführbare Untersuchung für die Er-

kennung der Gastritis haben kann, haben wir ihre Leistungsfähigkeit an unserem großen, endoskopisch kontrolliertem Material geprüft. Stavenhagen untersuchte eine große Anzahl unserer Kranken und faßte seine Ergebnisse in einer Dissertation zusammen. Er fand bei Magengesunden im Sediment keine oder nur sehr spärliche Leukocytenreste. Bei akuter Gastritis sowie bei chronischer Gastritis im akuten Schub wurden reichliche Mengen gelapptkerniger, oft in Schleimflocken gehüllt, ermittelt. In anderen Fällen von chronischer Gastritis mit und ohne Geschwür traten eosinophile Zellen, die an ihren erhalten gebliebenen Granula erkenntlich waren, stark in den Vordergrund. Eosinophile Zellen wurden auch bei atrophischer Schleimhaut unter besonderen Voraussetzungen gefunden z. B. bei Perniciös-Anämischen nach Leberdiät. . . . Es ergibt sich aus den herangezogenen Untersuchungen, daß vermehrter Gehalt von Leukocyten im Magennüchterninhalt für Gastritis akuta oder für chronische Entzündung mit akutem Schub spricht. Ich habe gelegentlich beobachtet, daß das Leukocytensediment geringer wird, wenn die Beschwerden sich zurückbilden, und wenn auch eine Besserung des endoskopischen Befundes einsetzt. Die Mengen von eosinophilen Zellen, die man in vielen Fällen von chronischer Gastritis findet, entsprechen dem histologischen Befund (Konjetzny, Hamperl u. a.)."

1935 schreibt Katsch:

„Eine weitere morphologische Möglichkeit wird in der Untersuchung des Zellsedimentes im Magensaft gesehen. Die französische Schule von Loeper ist damit vorangegangen, im großen Umfang Zellsediment aus dem Magensaft zu untersuchen. Kritischer sind die Beiträge zu diesem Gegenstand von Fr. Kauffmann und neuerdings von Westphal und Kuckuck. ... Durch Zählung der Zellen im Magensaftsediment und ihre Differenzierung gelangen die Autoren . . . zu gewissen Schlüssen, und man gewinnt den Eindruck, daß bei großer Übung und Erfahrung auf diesem Gebiet aus diesem Sediment manches zu lesen ist. Freilich ist gerade nach der Veröffentlichung der Autoren der Übergang vom Normalen zum Patholo-

giſchen, die Unterſcheidung von funktionellen Reizzuſtänden und Gaſtritis recht ſchwierig. Weſtphal ſpricht gerade auf Grund dieſer Studien, auf Grund der Desquamation und Leukodiapedeſe während der Verdauung, von einer phyſiologiſchen Entzündung während der Verdauung. Andererſeits ſpricht er bei Zuſtänden, die andere Kliniker als Gaſtritis bezeichnen würden, von Reizmägen, ſo daß ſchon aus dieſer Nomenklatur uns entgegenſpringt, wie problemreich das Kapitel Gaſtritis und dieſe Art der Diagnoſtik noch iſt. Für die Gaſtritisdiagnoſe aus dem Zellbild ſtört mich einſtweilen, daß der Zellgehalt des Magenſaftes nach gewiſſen funktionellen Reizungen z. B. nach Pilocarpineinſpritzung, eine erhebliche Steigerung erhielt. Und wenn auf Grund der Weſtphal'ſchen Anregungen auch wir die Zellſtudien erneut aufnehmen, ſo ſtehe ich einſtweilen ſo, daß nur ſehr kraſſe Zellbefunde, ein Leukocytenſediment, das bis zum Eiterſediment gehen kann, ein Zellreichtum, daß man von desquamativem Katarrh ſprechen möchte, diagnoſtiſch ernſte Stützen geben. Freilich darf man nicht vergeſſen, daß derartige Symptome auch bei Carcinomkranken gefunden werden."

Als eine der neueſten Arbeiten erſchien 1935 in Greifswald eine Diſſertation von Hartwig: „Der Zellgehalt des Magenſaftes als Ausdruck morphologiſcher Veränderungen der Magenſchleimhaut."

In dieſer Arbeit werden die Leukocytenbefunde jeweils des ruhenden Magens (Nüchternſaft) mit dem des maximal arbeitenden Magens (Ausheberung nach Hiſtamininjektion) verglichen und ſomit aus der jeweiligen zellulären Anſprechbarkeit der Magenſchleimhaut auf Hiſtamin ein Rückſchluß auf die Magenſchleimhauterkrankung gezogen. Auch in dieſer Arbeit kommt zum Ausdruck, wie in allen bisherigen, daß es ſich eigentlich garnicht um eine Zählung von Zellen, ſondern nur von Zellkernen handelt, vorausgeſetzt, daß der Magen nicht achyliſch iſt. Nach Hartwig ſpricht ein Anſtieg hauptſächlich der Leukocyten nach Hiſtamin für akute Gaſtritis, ein ſtarker Anſtieg hauptſächlich von Magenepithelien durch Deſquamation iſt für ihn gleichbedeutend mit chroniſcher Gaſtritis, ein

gleichzeitiges Anſteigen von Leukocyten und Magenepithelien hält er für eine chroniſche Gaſtritis mit akuten Schüben.

Von den Ergebniſſen der Franzoſen, die bei chroniſcher Gaſtritis über 50% und mehr Lymphocyten geſehen hatten, rückt Hartwig ab: „Von der Regiſtrierung der Lymphocyten und Hiſtiocyten haben wir Abſtand genommen, da ihre Zahl gegenüber den anderen Zellen keine weſentliche Rolle ſpielen dürfte, außerdem aber ihre Diagnoſtizierung nicht mit genügender Sicherheit erfolgen kann."

Noch entſchiedener aber rückt Hartwig von dem Befunde der eoſinophilen Zellen ab:

„Zu dem Befund eoſinophiler Leukocyten glauben wir Stellung nehmen zu müſſen. Verſchiedene Autoren (Kauffmann, Stavenhagen) geben an, im Magenſaft große Mengen eoſinophiler Zellen gefunden zu haben und glauben, daß dieſe Befunde charakteriſtiſch für Ulcus duodeni oder chroniſche Gaſtritis ſind. Wir haben niemals mit auch nur einigermaßen großer Sicherheit eoſinophile Zellen feſtſtellen können. ... Wir können nach unſeren Erfahrungen nur ſchwer glauben, daß die Granula der Eoſinophilen in einem ſauren, verdauungskräftigen Magenſaft auch nur kuze Zeit erhalten bleiben, wenn ſogar oft die Kerne der Segmentkernigen ſchon in Trümmer zu zerfallen beginnen. Es können ſehr wohl angedaute Eoſinophile vorhanden ſein, ihre Diagnoſtizierung dürfte aber doch in den meiſten Fällen erhebliche Schwierigkeiten bereiten. Wir haben uns davon überzeugt, daß es ſich um ſtärker angedaute Kerne von Plattenepithelien gehandelt hat. Sie färben ſich leuchtend rot und ähneln, wenn ſie zu zerfallen beginnen, ſehr den Eoſinophilen im Blutausſtrich."

Damit haben wir einen langen Weg durch die ganze Literatur über das Magenleukocytenproblem zurückgelegt. Dieſer Weg hat uns ſo glaube ich — zur Genüge erkennen laſſen, daß der Leukocytenbefund im Magenſaft ein viel diskutiertes und viel umſtrittenes Problem iſt und manche harte Nuß trotz der pathologiſch-anatomiſch und hiſtologiſch unterbauten Tatſache der Durchwanderung der

Leukocyten ins Magenlumen aufgibt. Alle Arbeiten von 1880 bis heute heben hervor — und darin liegt wohl das A und O des ganzen Problems — daß es ſich bei dem Zellbefund im Magenſaft eigentlich garnicht, vom achyliſchen Magenſaft abgeſehen, um eine Zellzählung, ſondern nur um eine Kernzählung handelt, und die einzelnen Autoren haben auch nicht verſchwiegen, daß es ſich bei dieſen Kernen oft ſelbſt nur mehr um Trümmer handelt, aus denen man die ehemaligen Zellgebilde zu erkennen ſucht. Daß die Diagnoſe der einzelnen Zellen aber doch noch ſchwieriger zu ſein ſcheint als es die Autoren der einzelnen Arbeiten zugeben, erhellt erſt aus der Gegenüberſtellung der einzelnen Arbeiten und aus dem Vergleich der einzelnen Endergebniſſe. Ich will hier davon abſehen, nochmals die Widerſprüche der erſten Periode der mikroſkopiſchen Unterſuchung des Magenſaftes aufzuzählen, in der man ſich erſt einmal mit dem Befund als ſolchem auseinanderzuſetzen hatte, ich will auch nicht nochmals die Gegenſätze vor Augen führen, die die zweite Periode der Mikroſkopie des Magenſchleimes, in der man ſich nicht darüber einig werden konnte, ob man es mit Schleim und Leukocyten endogener oder ectogener Herkunft zu tun hatte, mit ſich gebracht hat, ſondern ich will lediglich nur die ſich widerſprechenden Ergebniſſe unſerer jüngſten Zeit aneinanderreihen, in der man ſich bemühte, für die chroniſche Gaſtritis den entſprechenden mikroſkopiſchen Befund im Magenſaftſediment zu finden:

So ſind für die chroniſche Gaſtritis nach den Arbeiten der Franzoſen die Lymphocyten das Charakteriſtiſche. Simchowitz, Weſtphal, Stavenhagen und Hartwig finden demgegenüber die Zahl der Lymphocyten ſo gering, daß ſie ſie ganz außer acht laſſen. Weſtphal und Kuckuck ſprechen ſogar den Verdacht aus, daß die Franzoſen die Kerne der Magenepithelien als Lymphocyten angeſehen haben.

Nach Simchowitz, Weſtphal und Sahli beherrſchen in der Hauptſache die Segmentkernigen das Bild bei der chroniſchen Gaſtritis. Boas findet bei allen Formen der chroniſchen Gaſtritis außer echtem Magenſchleim im Zentrifugat ſtets Leuko-

cyten, Zellkerne und mehr oder weniger veränderte Epithelien. Demgegenüber finden Schindler und Hohlweg nur beim einfachen chroniſchen Magenkatarrh dieſen Befund, dagegen nichts bei der hypertrophierenden und atrophiſchen Form der chroniſchen Gaſtritis, wo, wie Hohlweg ſchreibt, der Befund großer Schleimmengen in Verbindung mit Epithelzellen und größeren Leukocytenverbänden faſt immer fehlt. Nach Hartwig iſt der Befund von zahlreichen Magenepithelien auf Hiſtaminreiz gleichbedeutend mit chroniſcher Gaſtritis, während gleichzeitiger Anſtieg von Magenepithelien und Leukocyten für ihn eine chroniſche Gaſtritis mit akutem Schub dokumentiert.

Endlich ſtellen Kauffmann, Stavenhagen und Henning als wichtigſtes Ergebnis ihrer Unterſuchungen den Befund von eoſinophilen Zellen bei der chroniſchen Gaſtritis hin, die nach ihrer Anſicht mit abſoluter Sicherheit zu erkennen ſind. Demgegenüber wendet ſich wieder Hartwig mit aller Entſchiedenheit gegen den Befund der eoſinophilen Zellen. Er betont, niemals mit auch nur einigermaßen großen Sicherheit eoſinophile Leukocyten feſtgeſtellt zu haben. Nach ihm ſind die von Stavenhagen für Eoſinophile gehaltenen Gebilde noch nicht einmal Leukocyten, ſondern — nur Kerne von Plattenepithelien aus dem Munde oder aus dem Oeſophagus.

Wir erſehen daraus, daß ſich die einzelnen Forſcher in keiner Weiſe einig ſind, und wenn noch ſo ſehr die Diagnoſe der Kerntrümmer von den einzelnen Autoren für einfach und eindeutig gehalten wird, ſo ſprechen die verſchiedenartigen, ſich direkt widerſprechenden Endergebniſſe dagegen. Dieſe zeigen mit aller Deutlichkeit, daß irgendwo ein Haken ſein muß, der dieſes Chaos der Auffaſſungen verurſacht. Der Fehler liegt darin, daß man eben aus Kernen bzw. Kerntrümmern mehr herausleſen zu können glaubt als man es in Wirklichkeit kann. Es iſt für uns aus dieſem Grunde völlig klar, daß die Unterſuchung des Leukocytenbefundes im Magenſaft für den praktiſchen Arzt, für den, wie viele der ange-

gebenen Arbeiten betonen, dieſer Befund als diagnoſtiſches Hilfsmittel gedacht iſt, ſo lange wertlos bleibt, ſolange es nicht gelingt, die Leukocyten im Magenſaft annähernd ſo darſtellen, wie ſie der praktiſche Arzt aus den Blutausſtrichen gewöhnt iſt. Für ihn wird es gänzlich unmöglich ſein, in den Kerntrümmern immer eindeutig die ehemaligen Leukocyten und Epithelien zu erkennen und womöglich noch eine Differenzierung der weißen Blutkörperchen vorzunehmen, wenn ſelbſt die Kliniken und die wiſſenſchaftlichen Inſtitute ſo verſchiedene Ergebniſſe aus den Kerntrümmern herausleſen und ſelbſt — wie die Literatur zeigt — in Epithelkernen Lymphocyten und eoſinophile Leukocyten erkennen.

Nach unſerer Anſicht liegt in der Methodik der Darſtellung der Leukocyten das A und O des ganzen Problems. Wir betonen hier nochmals, daß für den Praktiker die mikroſkopiſche Unterſuchung des Magenſaftſedimentes ſo lange wertlos bleibt, ſolange die Leukocyten nicht als ganze Zellen mit Kern u n d Protoplasma dargeſtellt werden können.

Das iſt die Antwort, die ich, nachdem wir jetzt die ganze Literatur über das Magenleukocytenproblem durchgegangen haben, auf meine zu Anfang der Arbeit geſtellte Frage: „Was kann der praktiſche Arzt aus dem Leukocytenbefund im Magenſaft für die Diagnoſe: ‚Chroniſche Gaſtritis‘ erſchließen?“ geben muß.

Wir haben uns in zweijähriger Arbeit bemüht, eine Methode zu finden, auch aus einem fauren Magenfaft die Zellen fo herauszuholen, daß ihre unzweideutige Erkennung es auch dem praktifchen Arzt in Zukunft erlauben kann, fich etwas näher mit dem Leukocytenbefund im Magenfaftfediment zu befaffen. In einer ganzen Reihe von Fällen ift es uns fchließlich gelungen, mit einer ganz einfachen Methode, felbft bei einem ftark fauren und verdauungstüchtigen Magenfaft, die Leukocyten und Epithelien mit Kern und Protoplasma zu erhalten. Damit dürfte es zum erften Male feit Jaworfki's Entdeckung der Leukocytenkerne im Magenfaft möglich fein, bei fauren Magenfäften ganze Zellen zu zählen und nicht durch Kerntrümmer irre geleitet zu werden. Wenn unfere Methode vollftändig ausgebaut ift, dürfte es auch erftmalig möglich fein, genaue Unterfuchungen darüber anzuftellen, ob bei chronifcher Gaftritis die Lymphocyten, die Segmentkernigen, die Eofinophilen, die Epithelien oder auch fchließlich keine von allen einen charakteriftifchen Befund darftellen. Denn wir hoffen, in Zukunft nicht mehr Kerntrümmerdiagnofen, fondern Zelldiagnofen betreiben zu können. Für den praktifchen Arzt ergeben fich hier, wenn das Studium der Leukocyten fich auf Grund der neuen Methode weiter fortfetzen läßt, hoffnungsvollere Perfpektiven.

Bevor ich aber die Methodik felbft befchreibe, fei es mir erlaubt, in Kürze den Weg zu fkizzieren, den ich gegangen bin, um zu den oben angegebenen Ergebniffen zu kommen.

Wir gingen aus von der von Weftphal und Kuckuck im Jahre 1933 erfchienenen Arbeit. Die letzte größere über das Leukocytenproblem im Magenfaft veröffentlichte Arbeit von Hartwig kannten wir damals noch nicht.

Die Unterfuchungsmethode von Weftphal und Kuckuck beftand in zwei Wegen:

Die erfte: Magen mit Magenfonde völlig entleert, mit phyfiologifcher Kochfalzlöfung ausgefpült, dann mit einer Reizlöfung aufgefüllt. Nach ½ Stunde wurde der Mageninhalt entleert. Die ausgeheberte Menge, meift unter 100 ccm betragend, wurde auf 100 ccm

aufgefüllt, in vier Zentrifugengläfern zu je 25 ccm zentrifugiert. Die Sedimente wurden vereinigt, auf 5 ccm mit phyfiologifcher Kochfalzlöfung verdünnt, gezählt und ausgeftrichen und nach May-Grünwald-Giemfa gefärbt. Die zweite: fpäter als einfachere und beffere Methode angewandt: Nach Art der fraktionierten Ausheberung mit 5%iger Alkohollöfung wurde in 10 Minuten Abftand der Mageninhalt abgezogen. Die Differenzierung erfolgte fo, daß man den Magenfaft erft 30—45 Minuten ftehen ließ, dann mit der Pipette eine Probe vom Grunde nahm und davon einen Ausftrich anfertigte.

Weftphal hatte uns von feinen Unterfuchungsergebniffen mitgeteilt, daß die Andauung der Leukocyten im Magenfaft fehr rafch einfetzt. Dies veranlaßte uns zu folgender Frageftellung: Ift die einwandfreie Darftellung der Leukocyten fo, daß eine Differenzierung wie im Blutbild erfolgen kann, vielleicht an feiner Methodik gefcheitert? Weftphal hatte nach feiner zweiten Methode, die er noch als die beffere bezeichnet, jeden Magenfaft nach der Ausheberung erft 30—45 Minuten ftehen laffen und dann erft Ausftriche angefertigt.

Wir begannen unfere Arbeit mit der Aufgabe, zu unterfuchen, ob man bei diefer fraktionierten Ausheberung nicht durch die Einfparung diefer 30—45 Minuten dem geftreckten Ziel näher kommen würde. Unfer Motto war drum: jede Ausheberung, fobald fie ausgehoben war, möglichft rafch zu zentrifugieren und dann mit phyfiologifcher Kochfalzlöfung das Sediment auszuwafchen, um auf diefe Weife die Leukocyten der Salzfäure-Pepfinwirkung des Magenfaftes zu entziehen.

Doch die Färbung der erften Magenfaftausftriche nach May-Grünwald-Giemfa machte bereits die erften Schwierigkeiten. Die Färbung in der Weife, wie fie bei Blutausftrichen angewandt wird, fchien für die Magenfaftausftriche unferer Anficht nach zu ftark zu fein. Wir fahen einzelne fchwarze Gebilde, die einem fegmentierten Leukocytenkern ähnelten, daneben auch dunkle, runde Gebilde, faft fchwarz, von Leukocytengröße. Diefe letzteren hielten wir für mit Plasma erhaltene Leukocyten. Sie fchienen nur zu dunkel gefärbt

zu ſein. Wir glaubten deshalb, daß die ſchlechte Darſtellung der Leukocyten nur an der Färbung läge und daß die Leukocyten im Magenſaft ſich in keiner Weiſe ſo gut färben ließen wie im Blutbild. Dazu ſtammten die Ausſtriche, in denen die meiſten genannten dunklen Gebilde auftraten, von der 4. oder 5. Ausheberung (40 bis 50 Minuten nach Probefrühſtück), während in den erſten Portionen, durch die Verdünnung infolge der Reizlöſung vielleicht, nie viel zu ſehen war.

Wir veränderten bei den Verſuchen mit der Färbung nach May-Grünwald-Giemſa die Zeiten der Färbung und die Verdünnung der Färbeflüſſigkeit in der verſchiedenſten Weiſe. Die vermutlichen Leukocyten wurden wohl in ihrer Färbung heller, aber ein Kontraſt zwiſchen Kern und Plasma trat nicht hervor. Daneben zeigten ſich bei den einzelnen Ausſtrichen eine ganze Reihe mit Kern und Plasma gut erkennbarer Epithelien.

Andere Färbemittel wurden verſucht: 1. nur Giemſa, 2. Acetoniſche Giemſalöſung, 3. Methylenblau, 4. Carbolfuchſin, 5. Farblöſung nach Dr. Thim, 6. Methylgrünpyronin, 7. Hämatoxylin-Eoſin, wie es K a u f f m a n n empfohlen hatte. Das Ergebnis war faſt immer mehr oder weniger das gleiche: Eine ganze Reihe Epithelien mit Kern und Plasma ſehr gut dargeſtellt, Leukocyten als ſchwarze, geſchrumpfte, ſegmentierte Kerne, jedoch ohne jegliches Protoplasma, zuweilen ganz gut zu erkennen, dann aber auch leukocytenkernähnliche Gebilde, bei denen immer wieder Zweifel aufſtiegen, ob ſie einer Zelle oder zwei Zellen angehörten und ob ſie wirklich von Leukocyten herrührten, ferner die oben genannten dunklen, runden Gebilde. Durch Vergleich mit den Kernen der erhalten gebliebenen Epithelien zeigte ſich ſchließlich, daß dieſe bisher für Leukocyten mit Plasma gehaltenen Formen ſelbſt nur Kerne von Epithelien waren, deren Protoplasma bereits längſt verdaut worden war. Bei ihnen konnte drum eine Kontraſtfärbung zwiſchen Kern und Protoplasma nicht mehr erwartet werden.

Was wir in unſeren erſten Magenſaftausſtrichen geſehen hatten, war — wie die eingehende Durchſicht der Literatur zeigte — alſo nichts anderes als die drei Formgebilde, die bereits J a w o r ſ k i im

Jahre 1886 als charakteriſtiſch für den ſauren Magenſaft beſchrieben hat: nämlich

1. die geſchrumpften, ſegmentierten Leukocytenkerne, nach ihm Jaworſki'ſche Kerne benannt;
2. teils kugelrunde, durch Methylviolett intenſiv und homogen dunkelviolett ſich färbende Gebilde von der Größe der weißen Blutkörperchen, teils auch größere, gewöhnlich ovale, fein granulierte Kerne, oft mit einem deutlichen Punkt in der Mitte. Während Jaworſki dieſe runden und ovalen Gebilde bereits für Kerne von Schleimzellen hielt, hatten wir den Fehler begangen, in ihnen noch mit Plasma erhaltene Leukocyten zu ſehen.
3. Epithelien, die — nach Jaworſki — im verdauungsfähigen Magenſaft bald angeſchwollen, abgerundet, oft kugelrund mit geſchrumpften, länglichen, an der Peripherie liegenden Kernen, oft ſehr reſiſtenzfähig erſcheinen.

Das Ergebnis unſerer Bemühungen war im ganzen ſehr entmutigend. Obwohl wir gegenüber der Weſtphal'ſchen Methode die verdauende Wirkung des Salzſäurepepſins auf die Leukocyten um 30 bis 45 Minuten früher unterbrochen hatten, ſchien das Ergebnis in keiner Weiſe beſſer zu ſein und die Differenzierung der Leukocyten auf Grund der Färbung keineswegs beſſer zu werden. Es traten berechtigte Zweifel auf, ob die Leukocyten mit ihrem Protoplasma trotz der ſo raſch wie möglich durchgeführten Unterbrechung der Salzſäurepepſinwirkung überhaupt noch darſtellbar ſind. Es ergab ſich hieraus die Anregung, einen Verſuch mit genuinem Eiter zu machen, ein paar Tröpfchen von ihm in Magenſaft hineinzutun, eine beſtimmte Zeit einwirken zu laſſen, um zu ſehen, in welcher Zeit die Leukocyten vom Magenſaft verdaut werden. Jaworſki hatte bereits vor 50 Jahren ſeine klaſſiſchen Verſuche mit genuinem Eiter gemacht und dabei die bekannte und in dieſer Arbeit oft zitierte Entdeckung gemacht, daß die bis zu ſeiner Zeit für Pepſinkerne, Mikrokokken u. a. gehaltenen, im Magenſaft ſich findenden Gebilde Rudimente der Leukocyten, ihre vom Plasma befreiten Kerne, darſtellten. Wir wollten mit unſeren Eiterverſuchen den

Blick für die Erkennung der im genuinen Magenſaft ſich findenden Jaworſki'ſchen Kerne ſchulen und vor allem herauszubekommen ſuchen, welche Rolle die Zeit bei der Verdauung der Leukocyten im Magenſaft ſpielt. Verwandt wurde chirurgiſcher Eiter (Oſteomyelitis), ſpäter einwandfrei bei Meerſchweinchen, bei denen wir durch Spritzung einer Peptonlöſung unter die Bauchhaut eine künſtliche Peritonitis erzeugt hatten, gewonnene Leukocyten. Zwei Tage danach wurde ein ſo vorbehandeltes Meerſchweinchen nach ſorgfältiger Chloroformierung getötet, die Bauchhaut aufgeſchnitten und durch Ausſpülen mit phyſiologiſcher Kochſalzlöſung einwandfreier Eiter, faſt durchweg ſegmentierte Leukocyten darſtellend, gewonnen.

Wir führten eine Reihe Verſuche durch, indem wir jede Magenſaftportion einer über 100 Minuten durchgeführten fraktionierten Magenausheberung zentrifugierten, den reinen, vom Sediment befreiten Magenſaft in vier Portionen teilten, jede Portion mit einem Tröpfchen Eiter verſahen, die erſte Portion 10 Minuten, die zweite 20 Minuten, die dritte 30 Minuten, die vierte 40 Minuten mit dem Eiter ſtehen ließen, 5 Minuten lang zentrifugierten, abgoſſen, das Sediment mit phyſiologiſcher Kochſalzlöſung auswuſchen, nochmals zentrifugierten und dann ſchließlich Ausſtriche anfertigten, die wir nach May-Grünwald-Giemſa färbten. Ein ſolcher Verſuch umfaßte alſo jedesmal bei 10 Ausheberungen 40 Einzelportionen.

Es zeigte ſich hierbei, daß bei den einzelnen Magenſaftportionen mit denſelben Säurewerten, alſo zeitlich geſehen, der Unterſchied in der Veränderung der Leukocyten nach 10 Minuten, 20 Minuten, 30 Minuten, 40 Minuten keineswegs ſo deutlich war wie zwiſchen den einzelnen Portionen mit verſchiedenen Säurewerten. Bei fehlender Salzſäure waren die Leukocyten oft ſehr gut erhalten; mit anſteigenden Säurewerten, vor allem mit dem Auftreten freier Salzſäure, ſchritt die Veränderung der Leukocyten ſehr raſch fort, ſchließlich konnten wir auch deutlich ſehen, wie bei den höchſten Säurewerten die vom Protoplasma vollkommen befreiten, ſodann geſchrumpften und ganz ſchwarz gewordenen Kerne zum Teil auseinanderfallen. Runde Gebilde, z. T. nierenförmige, löſen ſich los

und können ſpäter, wenn die einzelnen Teile räumlich etwas auseinanderrücken, als ſelbſtändige Kerne imponieren. Es war für uns klar, daß eine Zählung dieſer bereits zerfallenden Kerne unklare Bilder gibt, da man kaum mehr feſtſtellen kann, in wieviele Teile ein Kern auseinanderfällt. Weſtphal glaubt zudem, einige rundliche Gebilde als Lymphocytenkerne, leicht eingebuchtete Formen als Hiſtiocyten anſprechen zu können. Wir konnten uns davon überzeugen, daß ſich ebenſolche Gebilde in unſeren Präparaten als Kernteile loszulöſen begannen. Wir müſſen drum beſonders die als Lymphocyten und Hiſtiocyten angeſprochenen Formen ſehr kritiſch beurteilen. Jaworſki hatte vor 50 Jahren bei ſeinen klaſſiſchen Verſuchen bereits Ähnliches geſehen und er faßte ſeine Ergebniſſe in dem Satz zuſammen, daß man einen ſäurehaltigen Magenſaft von einem ſäurefreien durch die bloße mikroſkopiſche Unterſuchung unterſcheiden könne, da ſich in dem erſteren die charakteriſtiſchen Zellenkerne, in dem letzteren die Zellkerne ſehr lange Zeit vom Protoplasma umgeben fänden. Wir aber hatten durch dieſe Verſuche unſeren Blick geſchärft. Als wir zu normalen Magenſaftausſtrichen zurückkehrten und nun verſuchen wollten, zwiſchen den einzelnen Kernen, ob Epithelkern oder Leukocytenkern, zu differenzieren, ſtießen wir immer wieder auf Gebilde, bei denen wir nach den Ergebniſſen unſerer Eiterverſuche dauernd im Zweifel blieben, ob wir ſie als Epithelkerne oder abgeſtoßene Kernteile von Leukocyten anſehen ſollten. Wir waren in der Differenzierung dieſer Kerntrümmer unſicherer als zuvor geworden. Wir kamen auf dieſe Weiſe auch durch eigene Unterſuchungen immer mehr zu der Erkenntnis, daß eine wirklich einwandfreie Diagnoſenſtellung aus dem Leukocytenbefund im Magenſaft ſo lange wertlos, ganz beſonders für den praktiſchen Arzt, der mit dieſen Kerntrümmern garnichts anfangen kann, bleiben wird, ſolange es nicht gelingt, die Leukocyten mit ihrem Protoplasma darzuſtellen, damit man ſicher iſt, wirklich eine ganze Zelle und nicht Teile von ihr vor ſich zu haben. Und ich glaube, daß die verſchiedenartigen, ſich direkt widerſprechenden Endergebniſſe gerade der letzten Jahre über das Magenleukocytenproblem, trotzdem die einzelnen Autoren die Diffe-

renzierung der Kerntrümmer für leicht halten, für meine Auffaſſung ſprechen.

Aber noch etwas anderes hatten wir aus unſeren Eiterverſuchen gelernt; nämlich daß wir mit unſerer bisher bei den Magenſaftausſtrichen durchgeführten Methode, die ausgeheberten Magenſäfte möglichſt raſch zu verarbeiten und die Sedimente mit phyſiologiſcher Kochſalzlöſung auszuwaſchen, keineswegs brauchbarere Bilder zu liefern imſtande waren als es W e ſt p h a l nach ſeiner Methode vermochte. Denn wenn man zeitlich etwas erreichen wollte, ſo mußte man bereits innerhalb des Magens der verdauenden Wirkung des Magenſaftes zuvorzukommen ſuchen, nach der Ausheberung der einzelnen Portionen war es zeitlich geſehen bereits zu ſpät, bei ſauren Magenſäften das Protoplasma der Leukocyten zu erhalten. Dies wurde noch umſo klarer, als wir verſuchen wollten, das Schickſal eines Leukocyten in einer einzigen Magenausheberung darzuſtellen. Wir reinigten wieder eine Magenſaftportion von ihrem Sediment, ſtellten davon eine ganze Reihe Einzelportionen, mit denſelben Säurewerten alſo, her, verſetzten dieſe Einzelportionen wieder mit einem Tröpfchen Eiter und ließen die erſte Portion 0 Minuten, die zweite 10 Minuten, die dritte 30 Minuten uſw. bis zu drei Stunden ſtehen, bis wir ſie zentrifugierten, das Sediment auswuſchen und Ausſtriche anfertigten. Wir nannten dieſe Verſuche „Durchlaufverſuche". Dabei ließ ſich in dieſen ſog. Durchlaufverſuchen der gewünſchte Schickſalsgang der Leukocyten nicht darſtellen. Denn nach 0 Minuten war bereits dasſelbe Stadium der Verdauung erreicht wie nach 1 Stunde und ſelbſt wie nach 3 Stunden. Verglichen wir Durchlaufverſuche mit verſchiedenen Säurewerten miteinander, ſo erhielten wir natürlich verſchiedene Bilder. Wir glauben daraus ſchließen zu können, daß der einzelne Säuregrad die Leukocyten gleichſam exploſionsartig in das Stadium der Verdauung verſetzt, das dem betreffenden Säuregrad entſpricht, um dann aber die Leukocyten im weſentlichen auf dieſem Stadium der Verdauung ſtehen zu laſſen. Damit hatte eindeutig die zu Beginn unſerer eigenen Unterſuchungen geſtellte Frage, ob es vielleicht durch Einſparung der 30—45 Minuten der W e ſt p h a l 'ſchen Methode mög-

lich ſei, beſſer differenzierbare Leukocyten darzuſtellen, ihre Beantwortung im negativen Sinne gefunden. Unſere Methode des möglich raſchen Arbeitens und des Auswaſchens der Leukocyten mit phyſiologiſcher Kochſalzlöſung erwies ſich als überflüſſig. Wir konnten unbeſorgt zu geruhſamerem Arbeiten übergehen.

Nachdem wir auf dieſe Weiſe den zeitlichen Einfluß bei der Verdauung der Leukocyten ſtudiert hatten, wandten wir uns ausſchließlich der Frage der Säureeinwirkung zu. Dieſe hatten wir in den bisherigen Verſuchen bereits als den ſtörendſten Faktor in der Gewinnung einigermaßen gut erhaltener Leukocyten erkannt. Bevor wir wieder zu Magenſaftausſtrichen zurückkehrten, ſtellten wir noch zwei Eiterverſuche an. Bei Meerſchweinchen gewonnene, einwandfreie Leukocyten taten wir 1. in reine Salzſäurelöſungen verſchiedener Stärke und 2. in dieſelben Salzſäurelöſungen kombiniert mit Pepſin hinein, um auf dieſe Weiſe die Salzſäurepepſinwirkung im Reagenzglas genauer zu ſtudieren. Verſuche mit Salzſäure hat auch Jaworſki ſchon vor 50 Jahren durchgeführt Es kam uns darauf an, uns ſelbſt davon zu überzeugen, wie durch die Salzſäureeinwirkung das Protoplasma verſchwindet und in den Ausſtrichen dann lediglich die zur Genüge bekannten Jaworſki'ſchen Kerne, vollkommen ſchwarz ausſehend, übrig bleiben. In den Salzſäurepepſinpräparaten fanden ſich in der Hauptſache nur kleine, ſchwarze, runde Gebilde ohne jedes Protoplasma und nur geringer Segmentierung. Sie erinnerten uns ſtark an Lymphocytenkerne, obwohl wir doch genau wußten, daß wir nur einwandfreie, faſt durchweg ſegmentierte Leukocyten in die Salzſäurepepſinlöſung hineingetan hatten. Unter dem Mikroſkop konnten wir uns davon überzeugen, — ſo wie es Jaworſki auch ſchon getan hatte — daß die Kerne der Eiterkörperchen lichter werden, in Teile zerfallen und vom Protoplasma, das immer mehr und mehr ſchwindet, ſich differenzieren. Es wurde uns damit erneut immer klarer, daß Magenſaftausſtriche von ſtark ſauren Magenſäften, in denen die Kerne zu zerfallen beginnen, keineswegs eindeutige Bilder liefern können, da wir hier ſelbſt lymphocytenkernähnliche Gebilde ſich entwickeln

ſahen, wo es ſich vorher eindeutig um ſegmentkernige Leukocyten gehandelt hatte.

Aus dieſen und den früheren Verſuchen kamen wir zu der Überzeugung, daß man nur dann einwandfreie Leukocyten erhalten kann, wenn es gelingt, die Salzſäure bereits innerhalb des Magens abzupuffern, um ſo den verdauenden Einfluß des Salzſäurepepſins aufzuheben.

Wir begannen die neue Verſuchsreihe mit einer Glykokoll-Löſung, da wir glaubten, daß dieſe am wenigſten unphyſiologiſche Verhältniſſe ſchaffen würde. Aus den erſten unbefriedigenden Ergebniſſen laſen wir heraus, daß eine ſolche Löſung keineswegs nur abpuffernd und neutraliſierend wirken, ſondern daß ſie ſelbſt vor allen Dingen ſo phyſiologiſch-iſotoniſch ſein müſſe, daß ſie nicht zu einer Schädigung der Leukocyten führt. Es wurden verſchiedene Glykokoll-Löſungen ausprobiert, indem man bei Meerſchweinchen gewonnene Leukocyten hineintat und zuſah, ob die Leukocyten erhalten blieben oder nicht. Über verſchiedene Stufen, bei denen die Glykokoll-Löſung teils hypotoniſch, teils hypertoniſch, teils zu ſauer, nicht alkaliſch genug war, kamen wir zu einer 1,2%igen Löſung, bei der die Leukocyten zum großen Teil gut erhalten blieben. Die mit dieſer Pufferlöſung angeſtellten Reagenzglasverſuche waren ſehr ermutigend: Zu ſauren Magenſäften wurde im Reagenzglas ſoviel Pufferlöſung zugeſetzt, bis der Magenſaft mit Lackmuspapier geprüft neutral reagierte. In ſolche abgepufferten Magenſäfte hineinverſetzte Leukocyten blieben mit Protoplasma und Kernſtruktur ſehr gut erhalten, während die nicht abgepufferten Magenſäfte die zugeſetzten Leukocyten je nach ihrem Säuregrad ſo veränderten, wie wir es von den üblichen Magenſaftausſtrichen kennen. Die weitere Frage war: Wieviel Glykokoll-Löſung wird man nötig haben, um eine hohe Säure abzupuffern? Hier zeigte ſich ſchon ein Mangel des Glykokollpuffers: ſeine zu ſchwache Wirkung. Bei einem Magenſaft mit den Säurewerten + 46/ + 70 z. B. benötigte ich auf 1 ccm dieſes Magenſaftes 35 ccm Glykokollpuffer, um die ſtarke Säure zu puffern und um in dem abgepufferten Magenſaft die zugeſetzten

Leukocyten gut zu erhalten. Selbſt durch Steigerung der Glykokollmenge auf 3,25%, die ſchon eine hypertoniſche Löſung bedingt, ließ ſich dieſes Verhältnis nicht herunterdrücken.

Wir begannen NaOH zu der Glykokoll-Löſung hinzuzuſetzen. Durch Zuſatz von 1 ccm n/10 NaOH ließ ſich in demſelben Beiſpiel das Verhältnis auf 1:6 erniedrigen.

Damit ſchienen uns nahezu die Vorbedingungen erfüllt, um an wirklichen Magenausheberungen die Wirkung der Pufferlöſung auszuprobieren. Wir waren uns aber von vornherein klar darüber, daß Reagenzglasverſuche und ſolche im Organismus gewaltige Unterſchiede darſtellen. Denn eine Magenſaftprobe im Reagenzglas ſtellt ein Zuſtandsbild dar, das allen weiteren Einflüſſen entzogen iſt, während ſich im Magen das Bild durch neue Sekretion und Abfluß ins Duodenum dauernd ändert, damit natürlich auch die Menge und Wirkung einer Pufferlöſung, die ich in den Magen hineingebe.

Die Ausheberungen vollzogen wir in der Weiſe, daß wir ſtatt der üblichen Bouillonlöſung als Reizflüſſigkeit 200 ccm Pufferlöſung anwandten (180 ccm Glykokoll-Löſung 1,2%ig + 20 ccm n/10 NaOH). Die erſte Ausheberung vollzog ich bei mir ſelbſt, und es ſchien, als ob der Puffer wirkte. In allen Ausheberungen blieb, abgeſehen von der 5. und 6. Ausheberung (50—60 Minuten nach Probefrühſtück) mit geringem Salzſäureanſtieg auf + 14, das Kongopapier rot und die Titrierung des Magenſaftes ergab einen faſt vollkommen anaciden Magenſaft. Die Gegenprobe mit der üblichen Bouillonlöſung ein paar Tage ſpäter lieferte jedoch ungefähr die gleiche anacide Kurve. Es lag alſo an meinem Magen und nicht an der Pufferlöſung allein. Auffallend war aber dabei, daß, trotzdem die Salzſäure in faſt allen Ausheberungen fehlte, dennoch nicht in allen Ausheberungen einwandfreie Leukocyten zu finden waren, ſondern teilweiſe auch wieder die protoplasmaloſen Kerne. Hier müſſen wir nachtragen, daß uns ſchon früher bei unſeren zahlreich angefertigten Magenſaftausſtrichen mit den verſchiedenſten Säurewerten aufgefallen war, daß nicht jeder anacide Magenſaft einwandfreie Leukocyten lieferte, obwohl wir ſolche nach den Angaben der Literatur in anaciden Magenſäften immer zu finden hofften.

Es waren uns öfters Präparate begegnet, bei denen der Magenſaft ein ſehr großes Salzſäuredefizit aufwies und bei denen ſich doch nur protoplasmaloſe Leukocytenkerne fanden, während umgekehrt bei Magenſäften mit weit geringerem Salzſäuredefizit die beſterhaltenen Leukocyten zu ſehen waren.

Die Klärung dieſes ſcheinbaren Widerſpruches gelang bald. Weitere Ausheberungen mit der Glykokollpufferlöſung und ihre Vergleiche mit den normalen Bouillonausheberungen zeigten wohl einen Einfluß des Puffers, der aber, trotzdem der n/10 NaOH-Zuſatz bis auf 30% erhöht wurde, doch noch nicht ſtark genug war, die Magenſäure vollkommen auszuſchalten.

Während ſomit die Verſuche mit der Glykokollpufferlöſung fehlgeſchlagen waren, waren wir andererſeits doch zu etwas Beſonderem angeregt worden, das für uns richtunggebend werden ſollte. Wir prüften, durch das Arbeiten mit der Pufferlöſung angeregt, von nun ab jede Magenſaftausheberung auch mit Lackmuspapier auf ihre Reaktion. Dabei ſtellten wir feſt, daß von den anaciden Magenſäften einige mit Lackmuspapier geprüft alkaliſch reagieren, andere wieder ſauer; freie Salzſäure war dabei nicht vorhanden. Es zeigte ſich ferner, daß ſich faſt durchweg aber nur dann einwandfreie Leukocyten finden, wenn der Magenſaft mit Lackmuspapier geprüft alkaliſch reagiert, und umgekehrt die vom Protoplasma befreiten Kerne auftreten, wenn mit Lackmus geprüft die Ausheberung ſauer reagiert, obwohl Anacidität vorliegen kann. In dieſen Fällen muß die Höhe der Geſamtacidität die ausſchlaggebende Rolle ſpielen. Wir ſahen uns daraufhin die verſchiedenen Präparate an. Dabei erkannten wir, daß immer in den Fällen, in denen die Höhe der Geſamtacidität größer iſt als die Höhe des Salzſäuredefizits und die Addition des letzteren und der erſteren eine poſitive Zahl ergibt, der Magenſaft das blaue Lackmuspapier rot färbt, alſo ſauer reagiert, und protoplasmaloſe Leukocytenkerne aufweiſt; in den umgekehrten Fällen aber, in denen die Geſamtacidität geringer iſt als das Salzſäuredefizit und bei der Addition eine negative Zahl reſultiert, findet ſich ein Magenſaft vor, der rotes Lackmuspapier bläut,

alſo alkaliſch iſt, und gut erhaltene Leukocyten liefert. Die meiſten gut erhaltenen Leukocyten trifft man jedoch erſt an, wenn die Addition Werte unter —10 ergibt. Die Epithelien erweiſen ſich gegenüber der Säureeinwirkung nicht gerade ſo empfindlich wie die Leukocyten.

Damit glauben wir das Rätſel gelöſt zu haben, warum nicht jeder anacide Magenſaft einwandfreie Zellen aufweiſt und warum ſelbſt bei größerem Salzſäuredefizit ſich oft ſchlechtere Bilder zeigen als bei geringerem Salzſäuredefizit. Es kommt auf die H-Ionenkonzentration an. *) Ein Beiſpiel: Haben wir einen Magenſaft mit einem Defizit an freier Salzſäure von — 25 und einer Geſamtacidität von + 35, ſo ergibt die Addition beider Zahlen + 10, einen für Lackmuspapier ſauren Magenſaft; umgekehrt reſultiert bei einem Magenſaft mit einem Defizit von nur — 15 und einer Geſamtacidität von + 10 eine negative Zahl, nämlich — 5; der Magenſaft reagiert alkaliſch.

Zum beſſeren Verſtändnis gebe ich hier die Aufzeichnung der mit Bouillonlöſung ausgeführten fraktionierten Ausheberung wieder, die ich bei mir ſelbſt ausführen ließ. Außer der Kurve für freie Salzſäure und derjenigen für Geſamtacidität iſt als dritte Kurve diejenige aufgezeichnet, die ſich aus der Addition der Werte für die Geſamtacidität und das Salzſäuredefizit ergibt.

*) über genauere ph-Beſtimmungen werde ich in einer ſpäteren Arbeit berichten.

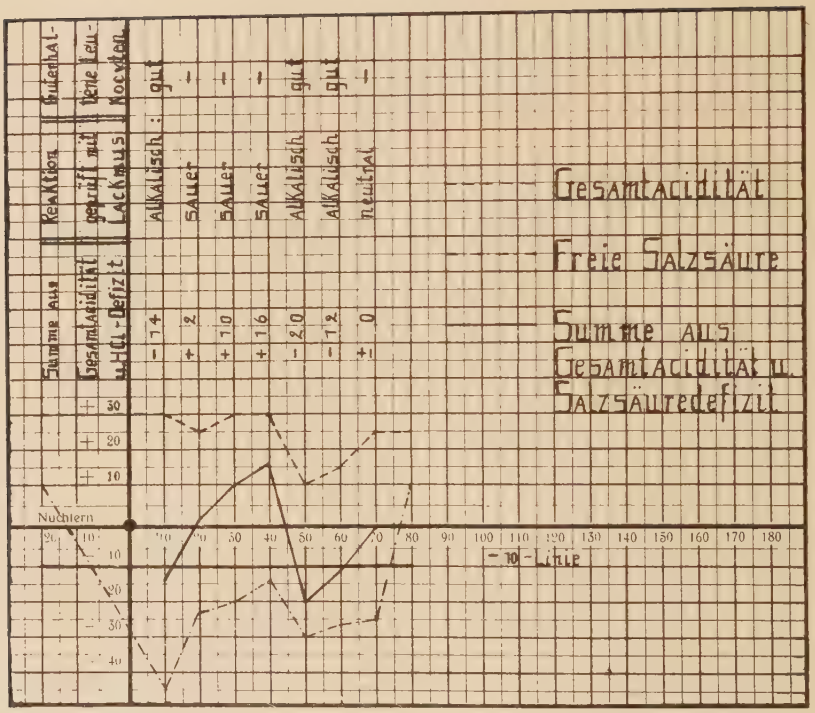

Aus dieſer 3. Kurve können wir ablеſen, daß ſich immer dann, wenn ſie unter die Minus-Zehn-Linie ſinkt, mit Protoplasma erhaltene Leukocyten im Magenſaft finden.

Damit glauben wir Weſentliches für die Löſung des Magenleukocytenproblems entdeckt zu haben.

Das Ziel muß ſein, wenn ich einwandfreie Leukocyten erhalten will, jeden Magenſaft nicht nur anacid, ſondern vollkommen alkaliſch zu machen und einen dem Blute naheſtehenden pH-Wert im Magenſaft herzuſtellen.

Wir erinnern uns jetzt der Arbeit von G a l a m b o s aus dem Jahre 1911, in der er zwiſchen Achylie und Anacidität unterſcheidet

und ſchreibt: „Bei Achylie, alſo beim Fehlen der Salzſäure und des Pepſins, ſind die Leukocyten vollſtändig intakt, beſitzen alſo ein intaktes Protoplasma und einen intakten Kern; dagegen iſt das Protoplasma ſchon bei Anacidität (HCl —, Pepſin +) verdaut, verſchwunden, ebenſo wie bei Hyp-, Norm-, Hyperacidität. Beim Vorhandenſein von wirkſamen Salzſäure + Pepſin werden die Kerne auch zerbröckelt, in kleine lichtbrechende Granula zerlegt und nur hier und da erkennbar.“

Dieſe Befunde Galambos' dürften mit unſeren Befunden inſofern übereinſtimmen, als die achyliſchen Magenſäfte diejenigen ſind, die mit Lackmuspapier alkaliſch reagieren und in denen ſich dann gut erhaltene Leukocyten finden, die anaciden aber diejenigen, die blaues Lackmuspapier rot färben, alſo unter dem Einfluß der Geſamtacidität ſauer reagieren. In ihnen finden ſich dann die bereits protoplasmaloſen Kerne.

Daß die Geſamtacidität auch eine Rolle ſpielen muß, erhellt allein aus den weiteren Verſuchen, die Jaworski vor 50 Jahren angeſtellt hat. Mit 1%iger Eſſig- oder Milchſäure erhielt er ähnliche Bilder wie bei den Eiterverſuchen mit der reinen Salzſäure. Er ſchreibt: „Dieſelbe Sprengung der Kerne in den Eiterkörperchen, wie die Magenſäure, bewirkt auch die Salzſäure allein, nur dauert der ganze Prozeß längere Zeit; es treten zwar die Kerne und deren Teilung hervor, dieſelben ſind aber ſtets mit körnigem Protoplasma ganz oder teilweiſe umgeben, erſcheinen zugleich glänzend weiß ohne Teint. ... Die Behandlung des Eiters mit 1%iger Eſſig- oder Milchſäure ergibt zwar ein ähnliches, aber nicht in allen Stücken identiſches mikroſkopiſches Bild.“ Jaworski's Befunde über das Ausſehen der Leukocyten in der reinen Salzſäure konnten wir bei unſeren oben angeführten eigenen Verſuchen genaueſtens beſtätigen.

Wenn alſo die Leukocyten als ganze Zellen erhalten bleiben ſollen, muß auch die Geſamtacidität verſchwinden, d. h. der Magenſaft muß wirklich alkaliſch, nicht nur anacid werden.

Dieſes verſuchten wir auf folgende Weiſe zu erreichen:

Wir ſtellten die für die fraktionierte Ausheberung als Probefrühſtück übliche Bouillonlöſung her (150 ccm) und ſetzten zu dieſer

anfangs 20 g Natrium-Bicarbonicum, ſpäter nur 10 g und ſchließlich auch nur 5 g hinzu. 2,5 g erwieſen ſich bereits als unzureichend.

Stavenhagen hat bei der Herſtellung ſeiner Magenſaftausſtriche auch mit Natriumbicarbonat gearbeitet und gefunden, daß ſich die Leukocytenkerne am beſten bei einem pH des Magenſaftes, der dem Umſchlag des roten Lackmuspapier zur blauen Farbe gleichkommt, gut färben. Er ſchreibt am Anfang ſeiner Arbeit: „Um für unſere Unterſuchungen eine gleichmäßige Färbemethode zu gewinnen und um den weiteren verdauenden Einfluß des Magenſaftes auszuſchalten, ſtellten wir Vorverſuche an, bei denen wir feſtſtellen wollten, bei welcher Waſſerſtoffionenkonzentration die Leukocyten ſich am beſten färbten. Wir ſtellten feſt, daß ſich die Leukocyten im Magenſaft nach der von Giemſa angegebenen Methode und bei einem pH des Magenſaftes, der dem Umſchlag des roten Lackmuspapiers zur blauen Farbe gleichkommt, gut färben. In unſerer Verſuchsreihe haben wir den nötigen pH durch allmähliches Zuſetzen von Natriumbicarbonat erreicht Dann haben wir den Magenſaft zentrifugiert, das gewonnene Sediment mit Hilfe einer Pipette auf einen Objektträger gebracht und ausgeſtrichen. Das lufttrockene Präparat wurde dann nach der von Giemſa angegebenen Methode gefärbt. . . . Auch verſuchten wir die myeloiſchen Zellen durch Oxydaſe kenntlich zu machen. Leider iſt dies wegen der fortgeſchrittenen Verdauung nicht möglich.“

Galambos und Stavenhagen haben damit ſchon geahnt, ohne es aber bis zur letzten Konſequenz durchzudenken, wo der Schlüſſel dazu ſteckt, aus dem ſauren Magenſaft wohlerhaltene Leukocyten herauszuholen. Wir haben nach dem Vorſchlage Stavenhagen's auch eine ganze Reihe von Präparaten hergeſtellt und konnten dabei in der Tat feſtſtellen, daß die ſonſt immer ganz ſchwarz ſich färbenden Kerne mehr aufgelockert erſchienen und eine mehr natürliche rote Farbe annahmen. Dabei ſtellte es ſich auch als bedeutend leichter heraus, die Leukocytenkerne von den teils runden, teils ovalen feingranulierten, in ihrer Farbe bedeutend heller gewordenen Epithelkernen zu unterſcheiden. — Aber Protoplasma, das ein-

mal verdaut worden war, ließ ſich durch dieſes Natriumbicarbonat nicht wieder hervorzaubern.

Wenn man dieſes erhalten wollte, dann mußte man ſchon innerhalb des Magens dafür ſorgen, daß die Zellen in ein alkaliſches Milieu hineinwanderten. Wenn die Leukocyten nicht ſchon innerhalb des Zellverbandes durch die Salzſäurepepſinwirkung angegriffen wurden, mußte es theoretiſch möglich ſein, ſie mit Kern und Protoplasma herauszubekommen.

Das, was wir als letzte Konſequenz unſerer Überlegungen getan haben, unterſcheidet ſich drum grundſätzlich von dem, was Stavenhagen tat. Stavenhagen machte den Magenſaft, nachdem er bereits ausgehebert war und damit alſo ſchon protoplasmaloſe Zellen erhielt, alkaliſch. Wir verſuchten bereits innerhalb des Magens, ſolange die Zellen noch ganze Zellen waren, ein alkaliſches Milieu zu erreichen. Wir taten das in folgender Weiſe:

Von der oben angegebenen Bouillonlöſung mit 10 g bzw. 5 g Natriumbicarbonat auf 150 ccm Bouillon ſpritzten wir am Ende einer gewöhnlichen fraktionierten Ausheberung 10 ccm unſerer Löſung, nachdem wir bei der letzten Ausheberung, alſo etwa 90 bis 100 Minuten nach dem Probefrühſtück, verſucht hatten, allen Magenſaft, der ſich nur abſaugen ließ, herauszuholen. Nach weiteren 10 Minuten heberten wir wieder aus. Hierbei konnten wir bisher in allen Fällen die Feſtſtellung machen, daß die Neuausheberung, auch wenn die vorangehende ſtark ſauer reagiert hatte, jetzt mit Lackmuspapier geprüft alkaliſch war. Um ſicher zu ſein, daß wir auch Magenſaft abgeſaugt hatten und nicht etwa nur unſere alkaliſche eingeſpritzte Bouillonlöſung, notierten wir uns immer genau die eingeſpritzte und die ausgeheberte Menge. Hatten wir z. B. 10 ccm eingeſpritzt und holten 30 ccm wieder heraus, ſo mußten alſo mindeſtens 20 ccm Magenſaft darſtellen. Nach weiteren 10 Minuten heberten wir wieder aus. Da wir bei unſeren erſten Verſuchen dann bereits wieder ſauren Magenſaft erhielten, alſo den reaktiven Säureanſtieg ſchon hervorgerufen hatten, ſpritzten wir bei weiteren Fällen nach jeder Ausheberung wieder 10 ccm Bouillonlöſung mit dem

Natriumbicarbonat. Auf dieſe Weiſe konnten wir dann den Magenſaft beliebig lange alkaliſch geſtalten, wobei wir — wie bereits geſagt — genaueſtens darauf achteten, daß wir bei den einzelnen Ausheberungen mehr herausholten als wir hineingetan hatten. Als Beiſpiel mögen folgende Säurekurven gelten:

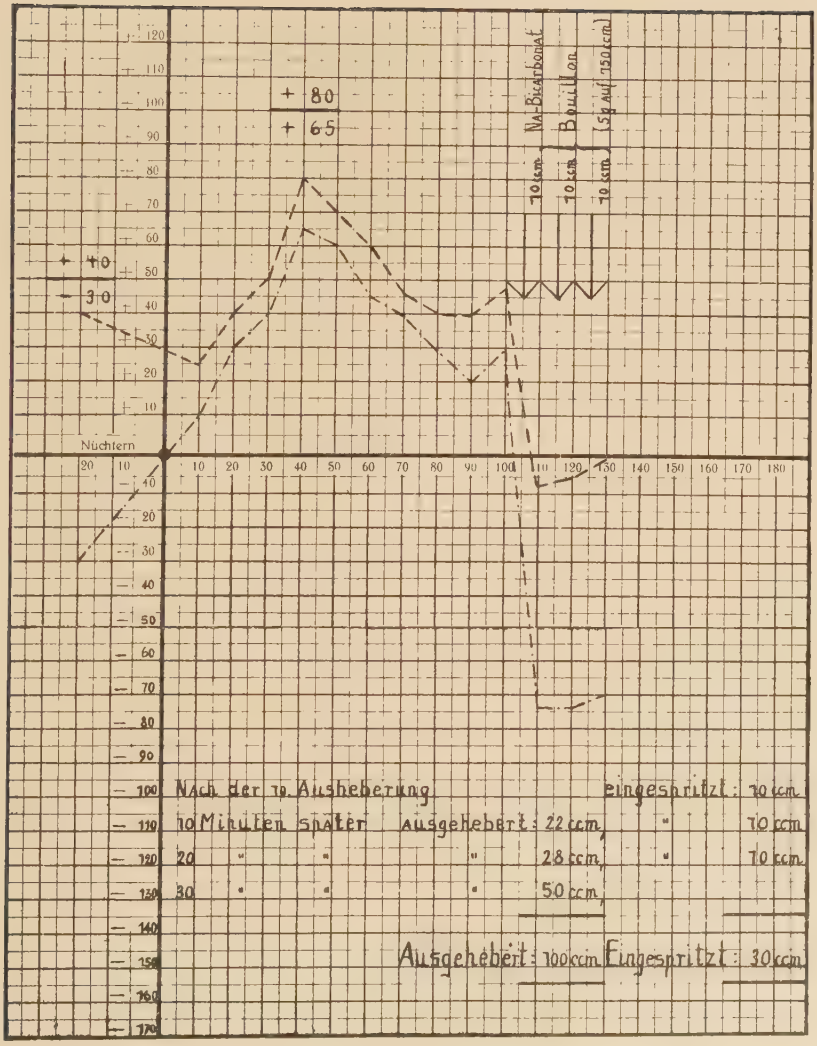
+ 80
+ 65
+ 10
— 30
Nüchtern
Na-Bicarbonat
Bouillon
(5g auf 750 ccm)
10 ccm
10 ccm
10 ccm
Nach der 10. Ausheberung eingespritzt: 10 ccm
10 Minuten später ausgehebert: 22 ccm " " 10 ccm
20 " " " 28 ccm " " 10 ccm
30 " " " 50 ccm
Ausgehebert: 100 ccm Eingespritzt: 30 ccm

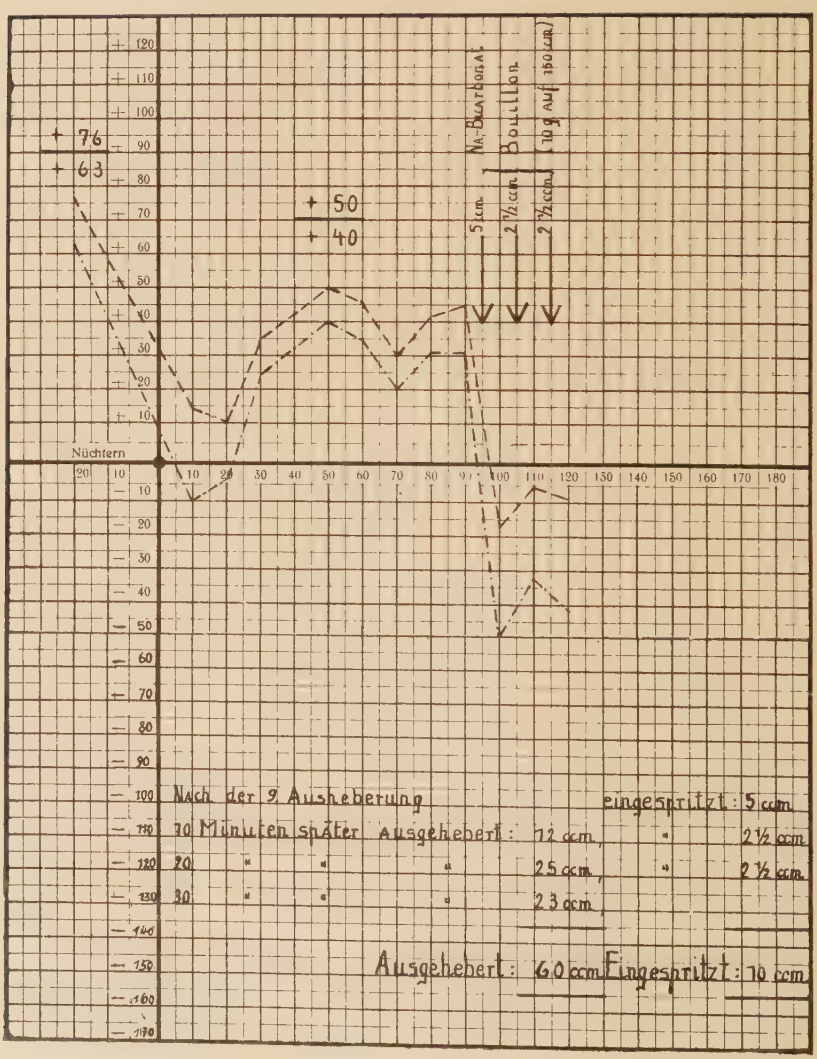
+ 76
+ 63
+ 50
+ 40
Na-Bikarbonat 5 ccm
Bouillon 2½ ccm
10 g Auf 150 ccm 2½ ccm
Nüchtern
Nach der 9 Ausheberung eingespritzt: 5 ccm
10 Minuten später Ausgehebert: 12 ccm, " 2½ ccm
20 " " " 25 ccm, " 2½ ccm
30 " " " 23 ccm
Ausgehebert: 60 ccm Eingespritzt: 10 ccm

Wir erſehen aus beiden Aufzeichnungen, daß es ſich um Säurekurven mit hohen Säurewerten bis +40/+50 bzw. +65/+80 handelt. Und doch ließen ſich in dem einen Fall mit 3mal 10 ccm Natriumbicarbonat-Bouillon drei alkaliſche Ausheberungen erzielen. Die ausgeheberte Menge betrug hierbei 100 ccm gegenüber 30 ccm Bouillonlöſung. In dem Magenſaftausſtrich fanden ſich einwandfreie Leukocyten, deren Differenzierung folgendes Bild ergab: 6 Stabkernige, 93 Segmentkernige, 1 Lymphocyt.

In dem zweiten Falle, der auch eine vollkommen ſaure Säurekurve bot, ließen ſich ſelbſt mit 1mal 5 ccm, 2mal 2½ ccm einer Bouillonlöſung, der aber ſtatt 5 g 10 g Natriumbicarbonat zugeſetzt waren, 3 alkaliſche Ausheberungen an die normale fraktionierte Ausheberung anſchließen. Die ausgeheberte Menge betrug hier 60 ccm gegenüber 10 ccm eingeſpritzter Bouillonlöſung. Der Magenſaftausſtrich ergab hier nur Magenepithelien, die mit Kern und Protoplasma ſo ſchön darſtellbar waren, wie wir ſie in Lehrbüchern antreffen können.

Für unſere Arbeit genügte meiſtens die erſte alkaliſche Magenausheberung. In ihr fand ſich größtenteils ein Zellbefund in genügender Menge, bei den weiteren Ausheberungen nahm dieſer — wie wir feſtſtellen konnten, ab — wahrſcheinlich durch die Verdünnung oder vielleicht noch mehr dadurch, daß durch das alkaliſche Milieu die Leukodiapedeſe gebremſt wurde.

Stellten wir ein Sediment her, ſo wie man ein Harnſediment herſtellt, und betrachteten es unter dem Mikroſkop, ſo konnten wir bisher in allen Fällen feſtſtellen, daß ſowohl die Epithelien als auch die Leukocyten als ganze Zellen deutlich zu erkennen waren: die Epithelien mit Kern und großem, ſehr gut abgrenzbarem Zelleib, die Leukocyten klein, rund, ſtark granuliert, als ſolche genau ſo gut zu erkennen, ſo wie man im Harnſediment Epithelien und Leukocyten einwandfrei voneinander unterſcheiden kann. Was man bisher nur bei dem achyliſchen Magenſaft vermocht hatte, ließ ſich ſomit auch bei jedem ſauren Magenſaft erreichen, nachdem er in der angegebenen Weiſe alkaliſch gemacht worden war. Damit dürfte

bereits die Möglichkeit gegeben ſein, in der Zählkammer alle Epithelien in 1 ccm und alle Leukocyten in 1 ccm zu zählen und ſomit bereits hier das Verhältnis von Epithelien zu Leukocyten feſtzuſtellen, was man bisher in den Magenſaftausſtrichen in mehr oder weniger einwandfreier Weiſe aus den Trümmerhaufen der Kerne verſucht hatte.

Das in dem letzten Abſchnitt Geſagte iſt in den hier beigefügten Abbildungen einwandfrei zu erkennen.

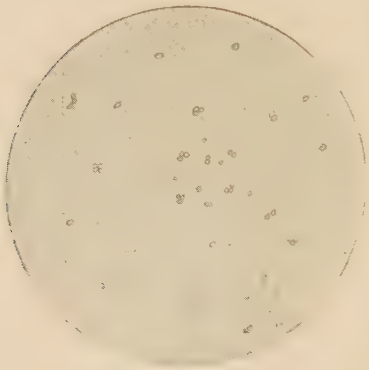

Saurer Magensaft

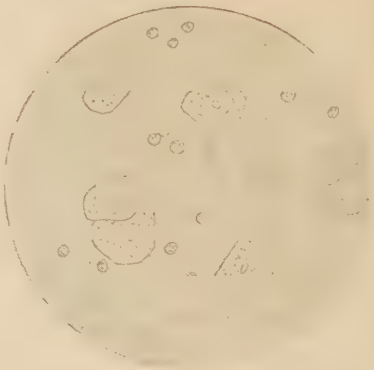

Alkalischer Magensaft

Die beiden Abbildungen ſtellen zwei mikroſkopiſche Sedimentbilder dar. Das eine Sediment rührt von der letzten ſauren Magenausheberung her, das andere von der erſten alkaliſchen. In dem einen ſieht man nur mehr Trümmerhaufen von Zellen, protoplasmaloſe Epithel- und Leukocytenkerne, in dem anderen Epithelien und Leukocyten mit Kern und Protoplasma vollkommen erhalten, alſo ohne weiteres voneinander unterſcheidbar.

Die Magenſaftausſtriche haben dann nur mehr den Zweck, genau wie beim Blutbild, innerhalb der einzelnen Leukocyten zu differenzieren, um auf dieſe Weiſe auch herauszubekommen, ob bei den einzelnen Magenerkrankungen ein beſtimmtes Differentialbild charakteriſtiſch iſt. Die Leukocyten müſſen aber einwandfrei wie im

Blutbild zu erkennen ſein, wenn man nicht wieder in dieſelben Fehler zurückfallen will, von denen die Literatur uns einen kleinen Überblick gegeben hat.

Wenn wir Magenſaftausſtriche herſtellten, ſo ſahen wir in jedem Falle unzweideutig ganze Epithelien mit Kern und Protoplasma. Nicht ganz ſo einfach war es, die Leukocyten ſo zu erhalten, wie wir ſie aus den Blutausſtrichen kennen, wenn ſie auch in dem oben angeführten Sediment als runde granulierte Gebilde einwandfrei als Leukocyten zu erkennen waren. Wie wir uns davon überzeugen konnten, ſind die Leukocyten viel empfindlicher als die Epithelien in Bezug auf den normalen PH-Wert und auf die sie umgebende Salzkonzentration.

Wird der Magenſaft zu alkaliſch, dann weichen die Leukocyten wohl auch von ihrem normalen Ausſehen ab. Im Sediment mögen ſie dann noch einwandfrei als Leukocyten zu erkennen ſein; für den Ausſtrich aber ſpielt es eine Rolle, ob die Zelle gequollen oder geſchrumpft iſt. Wir erhielten aber des öfteren auch im Magenſaftausſtrich Leukocyten, ſo ſchön wie man ſie aus dem Blutbild kennt, wenn die Titration des Magenſaftes „Säurewerte“ von —50 bis —80 für freie Salzſäure, —10 bis —30 für Geſamtacidität ergeben hatte. Dieſe beſtimmten Werte aber jedesmal bei jedem Magenſaft zu erreichen, iſt nicht ganz leicht, weil die Erzielung dieſer Werte davon abhängig iſt, wie hoch die Säurewerte der normalen fraktionierten Ausheberung waren, wieviel Magenſaft produziert wurde und in welchem Verhältnis die Salzſäure des Magens durch das Natriumbicarbonat der Bouillonlöſung neutraliſiert wurde. Wurde ſehr wenig Magenſaft produziert, dann ſackte die Kurve meiſt ſehr tief ab; es handelte ſich dann meiſt um die reine Bouillonlöſung, die wir wieder herausgezogen hatten und die bei 5 g Natriumbicarbonat auf 150 ccm Bouillon Titrationswerte von —340/—240 beſitzt. In den Fällen, in denen wir an der vorangehenden fraktionierten Ausheberung feſtſtellen konnten, daß ziemlicher Magenſaftmangel beſtand, lernten wir mit einer bedeutend ſchwächeren Bouillonlöſung (2,5 g auf 150 ccm) auszukommen. Es gelang uns aber auch, wenn die Kurve zu tief abgeſackt war, alſo

die Ausheberung zu alkalisch geworden war, durch Zusatz von n/10 HCl die Werte um —50 bis —80 zu erreichen und damit doch wieder Leukocyten zu erhalten, bei denen man eine einwandfreie Differenzierung vornehmen konnte. Im übrigen muß aber gesagt werden, daß die Leukocyten selbst dann, wenn die richtigen Titrationswerte nicht erreicht waren, deutlich als ganze, wenn auch etwas geschrumpfte Zellen zu erkennen waren mit einwandfrei zu erkennender Plasmaumkleidung der Kerne. Es ist selbst dann also noch möglich, Zelldiagnosen zu treiben und nicht durch Trümmer auseinandergefallener Kerne irre geleitet zu werden.

Die hier folgenden Bilder sind Zeichnungen nach den Magensaftausstrichen, die bei den oben (Seite 69 und 70) angeführten Magenausheberungen hergestellt wurden. Die beiden linken stammen von der letzten Magenausheberung vor der Gabe der Bouillonlösung mit Natriumbicarbonat, die beiden rechten von der ersten nach unserer Methode erzielten alkalischen Magenausheberung. Die Unterschiede dürften deutlich sein: Die beiden ersten Bilder entsprechen der ersten Säurekurve (s. Seite 69). Links sehen wir hier nur schwarze, protoplasmalose Kerne. Eine genaue Differenzierung

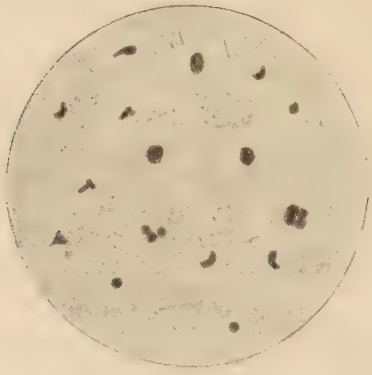

Saurer Magensaft

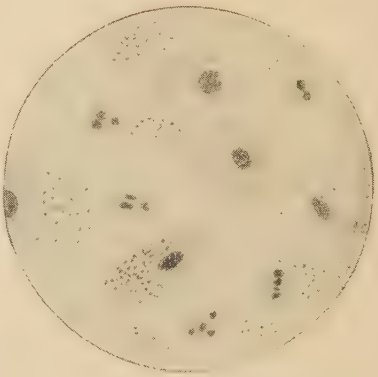

Alkalischer Magensaft

Saurer Magensaft

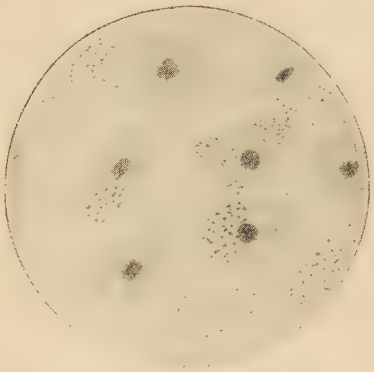

Alkalischer Magensaft

dürfte auf Schwierigkeiten ſtoßen. Rechts ſind Leukocyten zu erkennen, ſo ſchön wie ſie im Blutbild ſind, neben Epithelien mit großem Protoplasma. Eine Verwechslung von Epithelien und Leukocyten iſt hier unmöglich; es läßt ſich auch innerhalb der Leukocyten eine einwandfreie Differenzierung vornehmen. Die beiden letzten Zeichnungen gehören der zweiten Säurekurve an (ſ. Seite 70). In dem Magenſaft fanden ſich im Sediment nur Epithelien. Links ſehen wir ſchwarze, ovale Gebilde. Stellen ſie ehemalige Epithelien dar?

Rechts ſind wundervolle Epithelien mit rötlich gefärbtem Kern und blaßroſa ausſehendem Protoplasma zu erkennen. Wir ſehen ſelbſt Epithelien verſchiedener Form und Größe. Der Unterſchied zwiſchen den beiden Magenausheberungen vor und nach der Gabe der alkaliſchen Bouillon dürfte hier beſonders frappant ſein.

Auf eine beſondere Schwierigkeit beim Anfertigen der Magenſaftausſtriche muß ich noch hinweiſen. Unter dem Mikroſkop konnten wir beobachten, daß ein Teil der als ganze Zellen mit Kern und Protoplasma vorhandenen Leukocyten beim Trocknen des Ausſtriches platzt. Im gefärbten Ausſtrich ſind dieſe geplatzten Leukocyten dann nicht mehr zu differenzieren. Die Urſache dürfte wohl darin liegen, daß ſich die Salzkonzentration auf dem Objektträger

beim Trocknen des Ausſtriches ändert. Die Leukocyten, die ſich anfangs in einem vielleicht nahezu iſotoniſchen Milieu bewegt haben, befinden ſich zum Schluß, wenn das Waſſer auf dem Objektträger verdunſtet, in einem hypertoniſchen Milieu. Daran ändert auch nichts, wenn man die Leukocyten vorher in phyſiologiſche Kochſalzlöſung gebracht hatte, weil beim Trocknen des Ausſtriches hier in gleicher Weiſe aus der iſotoniſchen Kochſalzlöſung durch die Waſſerverdunſtung ein hypertoniſches Milieu reſultiert. Bei den Blutausſtrichen kennen wir dieſe Schwierigkeiten nicht. Hier verhindern wohl irgendwie Schutzkolloide beim Trocknen des Ausſtriches das Ausfallen der Salze und eine Veränderung des iſotoniſchen Milieus. Bei den Magenſäften dürfte es aber, wenn ſie nicht ſehr ſchleimhaltig ſind, ähnlich ſein wie bei den Harnſedimenten, von denen man keineswegs in jedem Falle einwandfreie Ausſtriche herſtellen kann. Da die Leukocyten aber als ganze Zellen aus dem Magenſaft gewonnen werden können, liegt hier nur ein rein techniſches Problem vor, die Anfertigung einwandfreier Objektträgerausſtriche betreffend.

Wir hoffen aber auch die letzten Schwierigkeiten aus dem Wege räumen zu können und in Zukunft unſere Methode auf dem einmal eingeſchlagenen Wege weiter auszubauen und ſo zu vervollſtändigen, daß wir aus jedem ſauren Magenſaft nicht nur ganze Zellen, ſondern auch einwandfrei untereinander differenzierbare Leukocyten herausholen können.

Unſere Methode, im Anſchluß an die fraktionierte Ausheberung unſere Spezialausheberung anzuſchließen, halten wir für beſonders glücklich, einmal weil wir dabei von jedem Magenſaft die gewöhnliche Säurekurve gleichzeitig miterhalten und zweitens, weil wir den Magen auf der Höhe ſeiner Arbeit antreffen. Nüchternſaft kommt nach unſeren Darlegungen ja keineswegs in Frage, weil dieſer ſich in keiner Weiſe durch unſere Methode beeinfluſſen läßt. Wenn er ſauer reagiert, dann laſſen ſich die Kerne, die ſich in ihm finden, nicht mehr nachträglich mit Protoplasma

umkleiden. Zudem läßt ſich gerade beim Nüchternſaft allzu ſchlecht feſtſtellen, was während der Nacht aus dem Munde, der Trachea und dem Oeſophagus in den Magen hineingefloſſen iſt und verdaut wurde. Aber bei unſerer Ausheberung im Anſchluß an die gewöhnliche fraktionierte Ausheberung können wir ziemlich ſicher ſein, das, was wir finden, als aus dem Magen ſtammend anzuſehen. Nach der Ausheberung laſſen wir den Magenſaft etwas ſtehen und entfernen jedesmal den oben im Reagenzröhrchen ſchwimmenden Schleim, der mit Luftblaſen gemiſcht die Tendenz zu ſchwimmen hat und von dem heute wohl — entgegen einigen Stimmen der älteren Literatur, wie wir in meiner Arbeit geſehen haben — allgemein angenommen wird, daß er verſchlucktes Sputum darſtellt. Das Übrigbleibende dürfte dann reiner Magenſaft ſein.

Unſere Methode der Darſtellung der Epithelien und Leukocyten mit Kern und Protoplasma aus ſauren Magenſäften beſtand — nochmals in Kürze geſagt — in folgendem:

Im Anſchluß an die gewöhnliche fraktionierte Ausheberung verſuchten wir nach der 9. oder 10. Ausheberung (90 oder 100 Minuten nach dem Probefrühſtück) allen ſauren Magenſaft, der ſich noch im Magen befand, abzuſaugen. Dann ſpritzten wir meiſtens 10 ccm Bouillonlöſung, der 5 g Natriumbicarbonat auf 150 ccm zugeſetzt waren, in den Magen hinein; nach 10 Minuten heberten wir aus, wobei wir genau auf die Menge achteten, die wir herauszogen, nach Möglichkeit ſoviel, wie ſich nur aſpirieren ließ. Wir ſpritzten dann nochmals 10 ccm unſerer alkaliſchen Bouillonlöſung ein und ſaugten zehn Minuten ſpäter wieder ab. In der gleichen Weiſe machten wir es ein drittes Mal. Zeigte uns die gewöhnliche fraktionierte Ausheberung bereits, daß Säure- und Saftmangel beſtand, dann verſuchten wir mit einer ſchwächeren Bouillonlöſung und geringeren Mengen auszukommen. Wir erhielten meiſtens drei vollkommen alkaliſche Magenſaftausheberungen. Dieſe ließen wir eine Zeitlang ſtehen, gossen dann vorſichtig den oben im Reagenzglaſe angeſammelten blaſigen Schleim ab und titrierten eine kleine Menge des Magenſaftes, um die „Säurewerte“ herauszubekommen, in denen wir uns bewegten. Sodann ſtellten wir aus dem übrig-

gebliebenen Magenſaft ein Magenſaftſediment und einen Magenſaftausſtrich her. Erſteres, indem wir den Magenſaft zentrifugierten und den Bodenſatz auf einen Objektträgr brachten, mit einem Deckglas bedeckten, genau ſo wie man ein Harnſediment anfertigt. Es genügte aber oft auch, wenn der Magenſaft längere Zeit geſtanden hatte, mit einer Pipette nach dem Vorſchlage von Weſtphal und Kuckuck eine Probe vom Grunde des Reagenzröhrchens zu nehmen, auf den Objektträger zu bringen und mit einem Deckglas zu bedecken. Hierbei konnten wir bisher in allen Fällen ganze Zellen, Epithelien mit großem Zelleib und Leukocyten ſtark granuliert beobachten und ihr mengenmäßiges Auftreten mit einem, zwei, drei oder vier Kreuzchen angeben, genau ſo wie man bei Harnſedimenten die Menge der Epithelien und Leukocyten mit einem oder mehreren Kreuzchen abzuſchätzen pflegt.

Die Magenſaftausſtriche ſtellten wir her, indem wir den Bodenſatz eines auszentrifugierten Magenſaftes oder auch nur eine Probe vom Grunde des Reagenzröhrchens, mit der Pipette entnommen, auf einen Objektträger brachten und ausſtrichen, genau ſo wie man ein Blutbild ausſtreicht. Dabei konnten wir in allen Fällen, in denen wir bei unſeren Ausheberungen bereits das richtige Miſchungsverhältnis zwiſchen Säure und Alkali erreicht hatten, einen PH-Wert und auf dem trockenen Objektträger ein iſotoniſches Milieu, wie wir ſie im Blutbild finden, Leukocyten feſtſtellen, wie wir ſie aus den Blutausſtrichen kennen. Ihre Differenzierung, ob Segmentkernige, Stabkernige uſw. war dann ſehr leicht. In den anderen Fällen, in denen der richtige PH-Wert und das iſotoniſche Milieu nicht ſofort erreicht waren, waren die Leukocyten nicht ſo ſchön; aber auch hier ließ ſich eindeutig angeben, daß es ſich bei ihnen um protoplasmaumkleidete Kerne, alſo um ganze Zellen handelte. Hier verſuchten wir, wenn die Titration zu tiefe Werte ergeben hatte, durch nachträglichen Zuſatz von n/10 HCl wieder den richtigen PH-Wert zu erreichen.

Damit hoffen wir, neue Wege beſchritten zu haben, auf denen ſich in Zukunft vielleicht das Magenleukocytenproblem weiter ausbauen läßt, um zu einwandfreieren Ergebniſſen, als ſie die Literatur bisher aufzuweiſen hat, zu gelangen.

Wir ſelbſt werden unſere bisherigen Unterſuchungen fortführen und hoffen, daß wir über die Zellbefunde bei chroniſcher Gaſtritis, die wir einer neuen Arbeit vorbehalten wollen, nach der von uns angegebenen Methode in Kürze Genaueres mitteilen können.

Wir ſind auch der Hoffnung, daß wir mit unſerer Arbeit dem praktiſchen Arzt, deſſen Hilfsloſigkeit gegenüber der chroniſchen Gaſtritis uns ſo ſehr am Herzen lag, bald ein diagnoſtiſches Mittel in die Hand geben können, auf der ſicheren Grundlage direkter Zeichen der Magenſchleimhautentzündung ſeine Diagnoſe ſtellen zu können.

Zuſammenfaſſung.

1. Wir müſſen die Frage: „Was kann der praktiſche Arzt aus dem Leukocytenbefund im Magenſaft für ſeine Diagnoſe chroniſche Gaſtritis erſchließen?“ nach den ſich direkt widerſprechenden Ergebniſſen in der bisherigen Literatur im negativen Sinne beantworten und ſo lange den Leukocytenbefund als wertlos hinſtellen, ſolange es nicht gelingt, aus dem Magenſaft einwandfreie Leukocyten und Epithelien zu erhalten, deren Erkennung auf keine allzu großen Schwierigkeiten ſtößt.
2. Auch nach eigenen Unterſuchungen kommen wir zu demſelben Ergebnis, nämlich daß der Leukocytenbefund im Magenſaft und die Diagnoſeſtellung aus ihm ſo lange auf unſicherer Grundlage ſteht, ſolange wir es nur mit Kernen bzw. Kerntrümmern ohne jedes Protoplasma zu tun haben.
3. Wir hoffen, durch weitere eingehende Unterſuchungen und Verſuche in Zukunft einwandfreiere Bilder, Zellen mit Kern und Protoplasma, zu erhalten, ſodaß damit die Ausſicht, dem praktiſchen Arzt das Mikroſkopieren des Magenſaftſedimentes als diagnoſtiſches Hilfsmittel zu empfehlen, eine beſſer fundierte Grundlage beſitzt.

Zum Schluß iſt es mir eine angenehme Pflicht, Herrn Profeſſor Dr. P. Martini für die freundliche Überlaſſung des Themas meiner Arbeit meinen herzlichſten Dank auszuſprechen. Zu großem Danke bin ich weiterhin Herrn Oberſtabsarzt Dr. P. Schwarz verpflichtet, der mich bei meiner Arbeit in der tatkräftigſten und liebenswürdigſten Weiſe beraten und unterſtützt hat und mit größtem Intereſſe zuſammen mit mir die Ergebniſſe und Fortſchritte bei den verſchiedenen Unterſuchungsreihen verfolgt hat.

Literatur
(zeitlich geordnet).

I. Periode der Mikroſkopie des Magenſaftes.

1. 1880 Edinger: Arch. f. mikroſk. Anatomie 1880, Bd. 17, S. 193: „Zur Kenntnis der Drüſenzellen des Magens, beſ. beim Menſchen."
2. 1884 Schütz: Zeitſchr. f. Heilkunde, X. 1884. „Über den Pepſingehalt des Magens bei normalen u. path. Zuſtänden."
3. 1886 Jaworſki: Zentralbl. f. klin. Med., Nr. 49, S. 849. „Beitrag z. klin. Mikroſkopie des Mageninhaltes."
4. 1887 Boas: Dt. med. Wo., 1887, Nr. 24—26. „Über den heutigen Stand der Diagnoſtik u. Therapie der Magenkrankheiten."
5. 1887 Seitz: Münch. med. Wo., Nr. 34. „Neuere Diagnoſtik u. Therapie der Magenkrankheiten."
6. 1888 Sachs: Arch. f. exp. Path. u. Pharmak. XXIV, 109 bis 141. „Zur Kenntnis der Magenſchleimhaut in krankhaften Zuſtänden."
7. 1888 Jaworſki: Verhandl. d. Congr. f. i. Med., Leyden u. Pfeiffer, S. 280, 1888. „Über die Verſchiedenheit in der Beſchaffenheit des nüchternen Magenſaftes bei Magenſaftfluß."
8. 1891 Boas: Diagnoſtik u. Therapie d. Magenkrankheiten. „Mikroſkopiſche Unterſuchung des Mageninhaltes."
9. 1894 Tellering: Inaug. Diſſ. an der Med. Klinik in Bonn. „Beitrag zur mikroſkopiſchen Unterſuchung des Magenſchleimes beim Menſchen."
10. 1896 Schmidt: Dt. Arch. f. klin. Med. 1896, Bd. 57, S. 65. „Über die Schleimabſonderung im Magen."

II. Periode der Mikroſkopie des Magenſaftes.

11. 1903 Boas: Neuaufl. ſeines Buches: Diagnoſtik u. Therapie d. Magenkrankh. „Mikroſkopiſche Unterſuchung des Mageninhaltes."
12. 1905 Schütz: Arch. f. Verdgskr., Bd. XI, S. 397. „Unterſuchungen über den Magenſchleim."
13. 1907 J. Kaufmann: Arch. f. Verdgskr., Bd. XIII, S. 616. „Mangel an Magenſchleim (Amyxorrhoea Gastrica), ſeine path. Bedeutung und ſeine Beziehung zur Hyperacidität und zum Magengeſchwür."

14. 1909 v. Aldor: Berl. klin. Wo. 1909, S. 826 u. 882. „Beiträge zur Pathologie der Magenſchleimabſonderung.“
15. 1909 Schütz: Berl. klin. Wo 1909, S. 1253. „Zur Pathologie der Magenſchleimabſonderung.“
16. 1911 Galambos: Arch. f. Verdgskr., 1911, Bd. 17, S. 395. „Über die funktionelle Magenunterſuchung.“
17. 1911 Boas: Neuaufl. ſeines Buches: Diagn. u. Therapie d. Magenkrankheiten. „Mikroſkopiſche Unterſuchung des Mageninhaltes.“

III. Periode der Mikroſkopie des Magenſaftes.

18. 1922 Loeper u. Marshal: „Action de certaines substances irritantes sur la leukopedèse gastrique.“ 87. 1350. 1922. „La role de la leukopedèse intragastrique dans la digestion des albumines.“ 87. 1083. 1922. „Comment s'exerce le pouvoir amylolytique des Leukocytes que la leukopedèse fait affluer dans l'estomac.“ „La leukopedèse gastrique.“ Biol. med. 16. 67. 1926.
19. 1925 Boas: Neuaufl. ſeines Buches: Diagn. u. Therapie der Magenkrankheiten. „Mikroſkopiſche Unterſuchung des Mageninhaltes.“
20. 1926 Schindler: Münch. med. Wo. S. 482. „Klin. Diagnoſe der Gastritis chronica.“
21. 1926 Hohlweg: Münch. med. Wo., Nr. 50, 1926. „Die Gaſtritis als ſelbſtändiges kliniſches Krankheitsbild und ihre Beziehung zum Ulcus.“
22. 1926 Hou: American. Journ. of Physiolog. 79. 28. 1926. „Intragastric Leukopedesis.“
23. 1928 Sahli: Kliniſche Unterſuchungsmethoden, I. Band, S. 784.
24. 1928 J. Kaufmann: Arch. f. Verdgskr. 1928, Bd. 43, S. 230. „Die einmalige Probefrühſtücks-Unterſuchung als die ergiebigſte Methode für die kliniſche Prüfung der Magenfunktion.“
25. 1929 Gentili: Riforma med. 1929, I., 421—424. „La leukopedesi gastrica nella affesioni dello stomaco.“
26. 1929 Fr. Kauffmann: Dt. med. Wo. 1929, Nr. 42 u. 43. „Experimentelles zur Gaſtritisfrage.“
27. 1929 v. Bergmann: Dt. med. Wo. 1929, Nr. 42. „Das Gaſtritisproblem.“
28. 1930 Konjetzny: Ergebn. d. i. Med. u. d. Kinderheilk., Bd. 37, 1930, S. 184. „Die entzündliche Grundlage

der typiſchen Geſchwürsbildung im Magen und Duodenum.“

29. 1930 Simchowitz: Arch. f. Verdgskr. 47, 1930, S. 110. „Gaſtritisdiagnoſtik durch Schleimnachweis.“

30. 1930 H. Strauß u. Simchowitz: Berl. Klinik Nov. 1930. „Frühzeitige Diagnoſe der Carcinome des Verdauungsapparates.“

31. 1931 Fr. Kauffmann: Neue dt. Klinik, Handwörterbuch d. prakt. Med. S. 43. „Magenkatarrh.“

32. 1932 Hamperl: Wien. klin. Wo., 45. Jahrg., S. 513. „Über akute Gaſtritis.“

33. 1932 Stavenhagen: Inaug. Diſſ. an der med. Klinik in Leipzig. „Leukocytenbefunde im Magenſaft bei verſchiedenen Magenerkrankungen.“

34. 1933 Weſtphal und Kuckuck: Zeitſchr. f. klin. Med., 1933, S. 616. „Der Reizmagen. Der Zell- und Leukocytengehalt des Magenſaftes unter normalen u. pathologiſchen Bedingungen.“

35. 1934 Henning: Die Entzündung des Magens, S. 83/84.

36. 1935 Katſch: Klin. Wo. 1935, Nr. 12, S. 411. „Die Diagnoſe Gaſtritis.“ Klin. Wo. 1935, Nr. 44, S. 1561. „Gastritis serosa und Gastritis mucosa.“

37. 1935 Hartwig: Inaug. Diſſ. an der Med. Klinik in Greifswald. „Der Zellgehalt des Magenſaftes als Ausdruck morphologiſcher Veränderungen der Magenſchleimhaut.“

Lebenslauf.

Am 14. Januar 1911 wurde ich als Sohn des Weingutsbeſitzers und Weingroßhändlers Peter Joſ. Hauth und ſeiner Gemahlin Eliſabeth geb. Schmitgen in Bernkaſtel an der Moſel geboren. Von Sexta ab beſuchte ich die Höhere Knabenſchule meiner Heimatſtadt, ab Unterſekunda das Realgymnaſium zu Traben-Trarbach. Hier beſchloß ich Oſtern 1930 mit der Reifeprüfung meine Schulzeit. In meiner Studienzeit widmete ich anfangs zwei Semeſter dem Studium der Architektur und Kunſtgeſchichte in München und Darmſtadt. 1931 wurde ich Medizinſtudent in Bonn. Am 11. Auguſt 1933 beſtand ich hier das mediziniſche Vorexamen. Die kliniſchen Semeſter verbrachte ich in Kiel, München und Bonn. Am 6. Februar 1937 legte ich in Bonn das mediziniſche Staatsexamen ab. Seitdem weile ich als Medizinal-Praktikant an der Mediziniſchen Univerſitäts-Klinik Bonn bei Herrn Profeſſor Dr. P. Martini.